AUS DEM PATHOLOGISCHEN INSTITUT DER UNIVERSITÄT BASEL
LEITER: PROFESSOR R. RÖSSLE

EIN FALL VON SYSTEMATISIERTER ENCHONDROMATOSE DES SKELETTS

INAUGURAL-DISSERTATION

ZUR

ERLANGUNG DER DOKTORWÜRDE

DER

HOHEN MEDIZINISCHEN FAKULTÄT

DER

UNIVERSITÄT BASEL

VORGELEGT

VON

FELIX SPEISER
ASSISTENT DES INSTITUTS

VERÖFFENTLICHT IN
„VIRCHOWS ARCHIV FÜR PATHOLOGISCHE ANATOMIE". BD. 258

VERLAGSBUCHHANDLUNG JULIUS SPRINGER IN BERLIN. 1925

Genehmigt auf Antrag von Professor Rössle

R. UNIV.
BIBLIOTHEEK
LEIDEN

MEINEM VATER
ZUM 62. GEBURTSTAG

Die Veröffentlichung der folgenden Untersuchungen über einen Fall von allgemeiner Enchondrombildung hat einen doppelten Grund. Erstens sind wir beim Durchlesen der Exostosen- und Enchondromliteratur auf umstrittene Ansichten gestoßen, zu denen wir durch unsere Befunde Stellung nehmen können. Und zweitens bildet sie die notwendige Ergänzung einer denselben Fall betreffenden klinischen Arbeit von *E. Wieland* aus dem Jahre 1922.

Im Band 71 des Jahrbuchs für Kinderheilkunde hat *Wieland* [26]) einen 2 jährigen Knaben beschrieben, dessen Skelett man fast zufällig von einer ausgedehnten Knochenerkrankung befallen gefunden hatte. Die Eltern brachten den Jungen zur Untersuchung infolge einer von Geburt an bestehenden Weichteilverdickung des linken Beines. Die Röntgenbilder deckten bei dem sonst munteren und scheinbar gesunden Kinde klein- und großblasige Aufhellungen fast sämtlicher knorpelig vorgebildeter Skeletteile auf. Dieselben liegen vollkommen symmetrisch und systematisiert. Sie sitzen überall dort, wo schon normalerweise Wucherungszonen von Knorpel sind, in Epi- und Metaphysen der langen Röhrenknochen, an den Synchondrosen, in den Fuß- und Handwurzelknochen, den Rippenknorpelknochengrenzen — kurz überall da, wo knorpelig vorgebildeter Knochen ist.

Diese blasigen rundlichen, zum Teil scharf umrandeten Aufhellungen wurden für Hohlräume gehalten und sogar punktiert, allerdings ohne Erfolg. So wurde der ganze Fall als *Ostitis fibrosa cystica congenita* aufgefaßt und veröffentlicht.

Inzwischen ist der Junge im Alter von 4 $^1/_2$ Jahren gestorben und zur Sektion gekommen. Es fanden sich an Stelle der erwarteten Cysten linsen- bis haselnußgroße, strahlendurchlässige Knorpelgebilde in großer Anzahl.

Da eine gründliche klinische Beschreibung bereits vorliegt, brauchen nach kurzer Orientierung über den Stand der Enchondromforschung nur kurze Angaben aus der Krankengeschichte wiedergegeben zu werden, sodann soll die Beschreibung der mikroskopischen Präparate folgen. Die teils geschichtlichen, teils morphologischen Bemerkungen entnehmen wir stellenweise und im Auszuge einer größeren zusammenfassenden Arbeit von *M. B. Schmidt*: Pathologie des Knochensystems in den Ergebn. d. allg. Pathol. u. pathol. Anat. [18]).

Rein morphologisch, ohne daß damit etwas über die Art der Genese gesagt ist, werden zentrale und periphere Enchondrome unterschieden. Infolge ihrer Lage besitzten erstere eine Knochenschale, letztere nicht. Oft, gerade bei größeren Gewächsen, sind diese Unterscheidungen nicht mehr möglich. Alle Zwischenformen kommen vor.

Die Art, wie die äußere Erscheinungsform gedeutet wird, schwankt sehr, sowohl in den früheren als auch in den neueren Arbeiten. Der erstmalige Beschreiber der Krankheit, *Joh. Müller*[11]), glaubt an einen ursprünglich gleichen, nur durch verschiedene Wachstumsrichtungen sich später verschiebenden Sitz der Tumoren. Andere dagegen, *Förster*[5]), *C. O. Weber*[25]), *Volkmann*[23]) halten daran fest, daß die zentralen Enchondrome aus dem Knochenmark, die peripheren vom Periost oder von den äußeren Schichten der Corticalis stammen. Auch *Virchow*[21]) hat sich ursprünglich dieser Richtung angeschlossen.

Später hat er ([22]) den bis heute gültigen *Satz* aufgestellt, *daß sowohl äußere wie innere Enchondrome der Knochen von versprengten Inseln des Wachstumsknorpels der Epiphysenlinie herstammen.* Von diesem Moment ab stehen beinahe sämtliche weiteren Arbeiten unter diesem Leitmotiv. Es ist allerdings nicht geglückt, überzeugende histologische Beweise, namentlich den des ununterbrochenen Zusammenhanges von Enchondromen und der Epiphysenlinie zu erbringen. Vielmehr schloß man sich aus reinen Vernunftsgründen *Virchows* Anschauungen an. Diese Gründe waren folgende:

Erstens findet man Enchondrome nur an knorpelig vorgebildeten Knochen, am Schädel z. B. nur im Bereich des knorpeligen Primordialcraniums.

Zweitens sitzen sie mit Vorliebe an den langen Enden der wachsenden Röhrenknochen. Sie machen davon eine scheinbare Ausnahme, wenn sie, aber lediglich aus Gründen des Alters, nahe an der Diaphysenmitte stehen. In diesen Fällen ist der Knochen an ihnen vorbei weiter gewachsen, sie selbst sind am Ort ihrer Entstehung sitzengeblieben. Als besondere Stütze der Virchowschen Theorie galt auch, daß man Enchondrome an den Metacarpal- und -tarsalknochen, die nur eine Epiphysenlinie besitzen, ausschließlich an deren Ende gefunden hat. In der Großzahl der Fälle stimmen die Befunde damit überein, jedoch sind sie nicht

unwidersprochen geblieben. *Enno Müller*[10]) hat in einer gründlichen, ganz eigene Wege gehenden Arbeit, an die sich die unsrige in sehr vielen Punkten anlehnen muß, die Ausnahmefälle gesammelt.

Drittens wird als Hauptgrund ins Feld geführt, daß in einzelnen, wenig zahlreichen Beobachtungen, isolierte Knorpelinseln im Mark aufgefunden werden. Man faßt diese auf als abgesprungene Teile einer unregelmäßigen, zackig verlaufenden Ossifikationsgrenze. Gegen das Mark vorstehende Teile des Intermediärknorpels werden von Armen der Markräume umfaßt und vom Mutterboden völlig losgelöst. Sie können, wenn sie nicht resorbiert werden, wie dies meistens der Fall ist, ein völlig selbständiges Eigenleben beginnen. Die kugeligen, abgetrennten Teile fangen an, entgegen ihrer physiologischen Bestimmung, allseitig zu wuchern. Nach *O. Müller*[12]) geschieht dies auf Grund eines veränderten Gewebsdruckes.

Da die Epiphysenlinie beim Gesunden eine Gerade ist, bei der Rachitis aber stark zerklüftet und unordentlich verläuft, hat schon *Virchow* dieses Leiden als ganz besondere Vermittlerin für die Entstehung der multiplen Enchondrome beschuldigt. Er selbst veröffentlichte eine Zahl von Fällen, wo sich im wachsenden Röhrenknorpel kleine Knorpelinseln fanden, die deutlich Wucherung zeigten. Von *Zeroni*[27]), *Bland Sutton*[1]) und *O. Müller*[11]) sind ähnliche Befunde beschrieben.

Die Anschuldigung der Rachitis ist nicht unwidersprochen geblieben. Es sind ähnliche knorpelige Einlagerungen in Knochen gefunden worden ohne jedes Zeichen von ihr, und in den allermeisten Fällen von ausgedehntem Befallensein der Knochen mit Enchondromen kann keine frühere Rachitis nachgewiesen werden. Ganz abgesehen davon gibt es Gründe mit starker Beweiskraft gegen die angeblich ursächliche Bedeutung dieser Krankheit.

So sind mehrere Fälle von angeborenen Enchondromen bekannt: *Ruysch*[17]), *Murchison* nach *Virchow*[21]), *Syme*[20]). Sie treten auf, lange bevor Zeichen von Rachitis da sein können. Ferner kommen sie vererbt vor. Man kennt große Stammbäume, wo dieses Leiden durch Generationen sämtliche Familienglieder betroffen hat, in genau derselben Art und Weise, wie die den multiplen Enchondromen sehr verwandten multiplen Exostosen.

Abseitsstehende Ansichten über die Genese der multiplen Enchondrome äußert *von Recklinghausen*[15]); er glaubt, daß infolge mangelhafter Vascularisation durch Aplasie von Gefäßen Störungen im Bereich der Verknöcherungslinie auftreten können. Er wird in dieser Ansicht dadurch unterstützt, daß er in dem von ihm beschriebenen Falle multiple Enchondrome in Verbindung mit phlebogenen kavernösen Angiomen gefunden hat.

Es gibt noch andere Möglichkeiten, wie Knorpelwucherungen ent-

stehen können. Man findet solche in der Umgebung von chronisch entzündeten Gelenken und am Epiphysenknorpel in unmittelbarer Nachbarschaft infektiös-osteomyelitischer Herde (*Virchow*), *Bates Block*[2]). Endlich wurde das Trauma von *C. O. Weber* [25]) „Abnorme Verhältnisse der Schilddrüse" von *Ritter von Rittershain*[16]) in das Zentrum der Betrachtung gestellt.

Auch über den Mutterboden, aus dem die Gewächse hervorgehen können, bestehen auseinandergehende Meinungen. Vor *C. O. Weber* betrachtete man das Bindegewebe als einzigen Ausgangspunkt. Er selbst zeigte dann, daß in der kompakten Knochensubstanz durch Vergrößerung der Zellen und fibrillären Zerfall und Aufsaugung des Kalkes kleine, aber vergrößerungsfähige Enchondrombildungen entstehen. Nach *Wartmann*[24]) können Bindegewebe sowie Wucherungen des Lymphgefäßendothels Knorpel produzieren.

1914 ist an dem Pathologischen Institut der Universität Leipzig ein 26 jähriger Mann zur Sektion gelangt, dessen Befunde auf Veranlassung von *Marchand* durch *E. Müller*[10]) veröffentlicht worden sind und die ein vollkommen neues Licht auf die Genese der multiplen Exostosen und Enchondrome werfen. Es fanden sich bei der Untersuchung als erste Anfänge der zuerst knorpeligen Exostosen massenhaft Knorpelinseln in der osteogenetischen Periostschicht, ohne Bevorzugung der Knochenenden. Alle Übergangsformen zwischen diesen und voll ausgebildeten Exostosen haben sich erweisen lassen. Ein Zusammenhang zwischen den Neubildungen und der Epiphysenscheibe konnte nicht festgestellt werden. *Müller* faßt sein Ergebnis folgendermaßen zusammen: „Die Entstehung der Exostosis multiplex hereditaria liegt in einer Konstitutionsanomalie begründet; d. h. die Anomalie äußert sich in einer abnormen Knorpelproduktionsfähigkeit des Perichondriums der knorpeligen Rippenabschnitte und der osteogenetischen Schicht des Periostes knorpelig vorgebildeter Knochen während der ganzen Wachstumsperiode und selbst darüber hinaus."

Obschon anderen Forschern so eindeutige Fälle vielleicht nicht zur Verfügung gestanden haben, ist auf die Möglichkeit dieser Rolle des Periosts und Perichondriums, allerdings fast nur vermutungsweise, schon vor *E. Müller* hingewiesen worden. Diese Ansicht konnte aber nicht durchdringen, denn *Virchows* Satz von den Wucherungen und Absprengungen des Intermediärknorpels stand so im Mittelpunkt aller Betrachtungen, daß andere Auffassungen nicht keimen konnten. *Virchow* hat zwar selbst die Möglichkeit einer übermäßigen Knorpelbildung aus dem Perichondrium und Periost erwähnt, allerdings in ganz anderem Zusammenhange. Von anderen Verfassern sind nur ganz vereinzelte corticale, von *Chiari*[3]) ein Fall von außerordentlich zahlreichen in grubigen Vertiefungen der Knorpeloberfläche sitzenden Knorpel-

inseln — veröffentlicht worden. Nähere Untersuchungen über das tatsächliche gegenseitige Verhalten von Periost und diesen Inseln sind aber vor *Müller* unterlassen worden.

So steht diese Arbeit beinahe vereinzelt allen anderen gegenüber, die sich bemühen, den Intermediärknorpel und die Rachitis in den Vordergrund der Fragestellung zu bringen.

Die noch zu lösenden Probleme sind, schematisch zusammengefaßt, folgende:

1. Bestätigt sich *Müllers* Beobachtung von der Rolle des Periosts?

2. Wenn ja, welcher Unterschied zeigt sich zwischen der primären Keimanlage, die zum Enchondrom und derjenigen, die zur Exostose wird?

3. Welche Rolle spielt der Intermediärknorpel?

4. Lassen sich Beweise erbringen für Wucherungen der intermediären Knorpelscheibe, die zu richtigen Enchondromen führen?

5. Welche Rolle spielt die Rachitis?

6. Wie kommen bei multiplen Enchondromen Wachstumsstörungen zustande?

Der von *Wieland*, wie eingangs erwähnt, bereits veröffentlichte Fall kam zwei Jahre später zur Sektion (Sektion Nr. 562/24, Obduzent Prof. *R. Rössle*). Der jetzt $4^1/_2$ Jahre alte Knabe war unter den Erscheinungen einer zunehmenden Anämie zu Hause gestorben. Herrn Dr. *Fahm* verdanken wir die Erwirkung einer ausgiebigen Sektion.

Die folgenden Angaben entnehmen wir teils der Arbeit von Herrn Prof. *Wieland* selbst, teils der Krankengeschichte. Herrn Prof. *Wieland* danke ich für die freundliche Überlassung der letzteren, Herrn Dr. *Lüdin* für die röntgenologischen Aufnahmen der Knochenpräparate.

Der Knabe kommt zur erstmaligen klinischen Untersuchung im Alter von 5 Monaten wegen eines von Geburt an verdickten linken Beines. Er ist ein gut entwickeltes, munteres Kind, sitzt, ist 63 cm lang und 6 kg schwer. Er hat ein älteres Schwesterchen, das vollkommen gesund ist, ebenso gesunde Eltern. In der Familie sind keine Tuberkulose und keine Lues, keine Geisteskrankheiten und auch keine ähnlichen Knochenaffektionen.

Die Verdickung des Beines ist gleich nach der Geburt bemerkt worden. In der Arbeit *Wielands* ist dasselbe folgendermaßen beschrieben: „Ist ein zwar wohlgeformtes, aber im Vergleich zum normalen rechten in allen Breitendurchmessern etwas vergrößertes linkes Bein. Der Umfang des linken Oberschenkels in der Mitte, sowie der Umfang der linken Wade, betrug jeweilen 3 cm mehr als rechterseits an entsprechender Stelle. Farbe, Beschaffenheit und physiologische Faltenbildung der Haut über beiden unteren Extremitäten waren genau gleich, bloß fühlte sich das linke Bein überall etwas weicher an als das rechte, mit Ausnahme des linken Fußrückens, der dicht hinter den Zehenansätzen ein derbes, pralles Ödem erkennen ließ, in welchem Fingereindrücke Dellen hinterließen."

Es wird eine Röntgenplatte gemacht und bei Entdeckung der Knochenaffektion das ganze Skelett röntgenologisch durchmustert.

1 Jahr nach den ersten Feststellungen erneute Untersuchung, da das linke Bein stetig leicht zunimmt; besonders stark ist das Dickenwachstum in der Zeit

der ersten Gehversuche (mit 14 Monaten). Dabei ist das Bein tagsüber dicker, beim Liegen geht es deutlich zurück. Der Junge gedeiht sehr gut, mißt mit 15 Monaten 74 cm und ist 11,500 kg schwer. Gute Intelligenz, etwas blasse Hautfarbe. Hartes federndes Skelett. *ohne manifeste Rachitiszeichen.* Er hat 4 obere und 2 mittlere untere Schneidezähne, sitzt frei und versucht zu stehen. Damaliges Blutbild:

Hämoglobin 60%
Erythrocyten 4 600 000
Leukocyten 6000
Neutrophile Polynucleäre 33%
Lymphocyten 58%
Große Mononucleäre 5%
Eosinophile 3,6%.

Zu dieser Zeit wird das Bein folgendermaßen beschrieben: „Das linke Bein war unförmlich verdickt und fühlte sich nunmehr deutlich derber und schwerer an als das normale rechte. Ober- und Unterschenkel waren von diffusen Weichteilwülsten ganz eingehüllt, die aber auch jetzt nirgends die physiologische Faltenbildung der Haut beeinträchtigten. Ein gleicher Wulst von Lipomkonsistenz hatte sich in der linken Planta pedis frisch entwickelt und hinderte das Kind am Auftreten, während sich auf dem Dorsum pedis neben diffuser Fettgewebsentwicklung auch das früher erwähnte circumscripte pralle Ödem in stärkerem Ausmaße zeigte".

Ein operativer Versuch zur Herstellung besserer Verbindung zwischen oberflächlichem und tiefem Gefäßsystem des Beines bleibt ohne Erfolg. Aus dieser Zeit stehen neue systematisch durchgeführte Röntgenuntersuchungen zur Verfügung, ebenso solche, die im Alter von 2 Jahren und 3 Monaten gemacht wurden. Damals stellte sich der Patient wieder zur Untersuchung: Er sieht vortrefflich aus, hat ein vollkommen gesundes Milchzahngebiß, kann unter deutlicher Schonung des äußerlich nicht veränderten rechten Beines sich an Möbeln hin bewegen. Die beidseitigen distalen Tibiametaphysen sind druckempfindlich. Verkürzungen sind nicht vorhanden.

Im Alter von 4 Jahren setzt eine langsam fortschreitende Anämie ohne andere Krankheitserscheinungen ein. 4 Monate vor dem Tode hat der Junge folgendes Blutbild:

Hämoglobin 55%
Erythrocyten 2 240 000
Weiße 6600
Färbeindex etwas größer als 1
Basophile 0%
Eosinophile 0,5%
Neutrophile 16% { Myelocyten 1%; jugendliche 0%; stabkernige 2,5%; segmentkernige 2,5%
Lymphocyten 71%
Große Monocyten und Übergangsformen 2,5%
Auf 200 ausgezählte Zellen 2 Normoblasten. Geringe Poikilocytose
Blutplättchen in mittlerer Menge.
Diagnose: Anämie vom Perniciosatypus.

3 Tage vor dem Tode Koliken, Puls frequent. Kein Fieber. Keine Invaginationssymptome oder Zeichen irgendwelchen Hindernisses. Kein Durchfall, nur zunehmende Anämie.

Sektionsprotokoll.

Leiche eines für sein Alter gehörig großen, an Leib und Gliedmaßen etwas fetten Knaben mit wohlgebildetem Gesicht, ziemlich umfangreichem, am Hinterhaupt stark vorspringenden Schädel. Die Zähne schlecht, abgefault. Haar und Iris bräunlich. Die natürlichen Öffnungen des Körpers zeigen nichts Besonderes, nur an der Nase Schleim. Die Vorhaut ist gespalten, zurückgezogen, bildet einen narbigen Kranz von Haut um die Eichel. Das linke Bein ist ganz unförmig verdickt, die Haut aufgetrieben, weich, nicht rissig und ohne Beläge oder Schuppung. Die Plumpheit der Formen nimmt gegen den Fuß zu und beginnt etwa im unteren Teil des Oberschenkels. Der rechte Unterschenkel zeigt im unteren Teil eine Krümmung und Auftreibung des Schienbeins, ohne daß die Weichteile wie auf der linken Seite verunstaltet und aufgetrieben wären. Der Fuß ist wohlgestaltet. Beim Durchfühlen scheinen die Knochen nicht merklich verändert. Hingegen sind einzelne Fingerglieder deutlich etwas verdickt, dabei von dünner Haut überzogen. Die Durchtastung der Haut ergibt nichts Besonderes.

Bei der Öffnung des Leibes erweist sich der Dünndarm, teilweise auch der Dickdarm, stark zusammengezogen. Desgleichen der Magen. Durch einzelne Teile des Dickdarms schimmern dunklere Massen durch, überwiegend enthält er nur etwas Gas. Der Coecumkopf ist fast spitz. Hoden nicht fühlbar. Hodensack klein. Keine Bruchanlagen. Zwerchfell in mittlerer Höhe. Die stark vergrößerte Leber überragt den Rippenbogen um Handbreite und erscheint äußerlich blaß und stark fleckig. Milz vergrößert, aber zunächst nicht sichtbar. Haut und Schleimhäute äußerst blutarm. Auch Eingeweide und Bauchfell. Im rechten Brustfellraum eine mittlere Menge klaren Ergusses. Das vordere Mittelfell stark sulzig durchtränkt, so daß über die wahre Größe der Thymusdrüse zunächst kein Urteil möglich ist. Vergrößert ist sie keinesfalls. Muskulatur zeigt überall auffällig hochrote Farbe und ist, soweit die Beleuchtung es zu schätzen erlaubt, klar. Ein Durchschnitt durch das Brustbein ergibt nicht, wie sonst, abgesetzte, aus spongiösem rotem Knochen bestehende Teile, sondern ein unregelmäßig glasig grauweißes Gewebe an Stelle des Knochens, der nur in spärlichen, rötlichen Inselchen vorhanden ist. Rippen in ihrem hinteren Teil unverändert, nach vorn zu im Bereiche der Knochengrenze höckerige Auswüchse. Flachschnitte durch die Knorpelgrenzen ergeben, daß eine klare Linie von querem Verlauf überhaupt nicht aufzufinden ist, sondern überall finden sich Einsprengungen von leicht schneidbaren, leicht gallertigem Knorpel, während die eigentliche knöcherne Rippe sodann sehr hart, nicht schneidbar und fast vollkommen kompakt, jedenfalls ohne sichtbares Mark ist. Brüche oder Blutungen finden sich nirgends.

Im Herzbeutel nur wenig klare Flüssigkeit, Herz sehr groß, aber nur durch Erweiterung seiner Höhlen. Kammerwände gespannt, zeigen eine auffällige Zwischenschichtung. Die äußeren Muskelplatten sind blaß graurötlich, das Innere des Myokards hingegen wie abgestorben, fleckig, lehmig gelb und matt. Der Herzbeutelüberzug etwas milchig und von Blutungen durchsetzt. Alle Klappen zart und blaß. Gefäße fleckenlos. Fötale Wege geschlossen. Das in ziemlich großer Menge angesammelte flüssige Blut ist äußerst dünn und von so hellroter, ins Purpurne spielender Farbe, daß es beinahe einen lackfarbenen Eindruck macht. Außerdem sind im Herzen reichliche gallertige körnige, nur wenig den gewöhnlichen Leichengerinnseln ähnelnde Gerinnsel.

Lungen ziemlich groß, etwas gebläht, äußerlich marmoriert, auf der Schnittfläche sehr feucht, stellenweise etwas gallertig, blaß, grau-rötlich verdichtet. Am stärksten durchfeuchtet im Bereich der Unterlappen, dabei auch hier sehr blutarm. Irgendwelche älteren herdförmige Veränderungen oder Verwachsungen bestehen nicht. Die zur Lunge und Luftröhre gehörigen Lymphknoten vergrößert, feucht,

graurot, die höher gelegenen, besonders im Bereich der Schlüsselbeingruben, fast dunkelrot. Speicheldrüsen o. B. Zunge o. B. Mundschleimhaut sehr bleich. Tonsillen mittelgroß, weiß, ohne Belag. Speiseröhre im unteren Teil etwas gerötet und leicht wund (Erbrechen). In Luftröhre und Bronchien sehr reichlicher flüssiger Schleim. Schilddrüse mittelgroß, symmetrisch, blaß.

Milz etwa auf das Doppelte vergrößert, äußerlich zart, etwas fleckig blaurot, auf der Schnittfläche etwas feucht, verhältnismäßig blutreich, fest und fleckig, die Lymphkörper zahlreich und gut sichtbar. Bauchspeicheldrüse o. B. Lymphknoten der Leberpforte bilden ein stark vergrößertes, auf der Schnittfläche leicht graues Paket. In der Gallenblase klare, grünblaue Galle. Die Leber sehr groß, bleich, fleckig grauweiß, sonst blaßrötlich. Nieren mittelgroß, festsitzend, Oberfläche glatt, sehr bleich, auf der Schnittfläche grauweiß, fast ohne Blutzeichnung. Nierenbecken und Harnleiter sowie Harnblase o. B. Hoden klein, beiderseits am Ausgang des Leistenkanals. Wurmfortsatz durchgängig, enthält Schleim. Dickdarm fast leer. Der durchschimmernde Inhalt ist grünlichschleimiger weicher Kot. Die Schleimhaut bleich, o. B. Ebenso im Dünndarm. Die Gekröselymphknoten rötlich, desgleichen die neben der Bauchschlagader.

Der Magen ist mit bräunlich-grünlichen Massen gefüllt. Die Schleimhaut unverändert.

Schädel ist ausgesprochen länglich, mit einer kielartigen Vortreibung des leicht verdickten Hinterhauptbeins. Im übrigen ganz kompakt, blaß, sägt sich mittelhart. Er zeigt nirgends Einlagerungen oder Auswüchse. Die Schädelbasis ist insofern abnorm gestaltet, als die ganze mittlere Partie und das Keilbein in die Höhe getrieben erscheint, die hintere Linie des Türkensattels ist unregelmäßig knollig gestaltet. Der Clivus von geringer Neigung. Das Hinterhauptsloch liegt hoch und ist quer oval. Die Hypophyse ist durch die Veränderung des Türkensattels eigenartig vorgetrieben und steht als stark gelber Knollen heraus. Die Innenfläche der harten Hirnhaut zeigt links über Schläfen- und Seitenlappen einen großen, frischen Bluterguß, einen geringeren auf der rechten Seite. Das Gehirn entspricht in seiner Form der übermäßig länglichen Gestalt des Schädels, ist groß und besonders in den Hinterhauptslappen sehr fein gewunden. Hirnkammern nicht erweitert, Ependym zart. Alle Schnitte ganz klar, blaß, etwas feucht.

Wirbelsäule im Brustteil leicht nach links, weiter unten entsprechend ein wenig nach rechts verborgen. Schnitte durch die Wirbelkörper ergeben ungewöhnlich breiten Außensaum von Knorpel, der in Form von Zacken und Strängen bis tief in die Wirbelkörper hinein dringt.

Der Rand des Beckens ist bis weit in die Schaufel knorpelig.

Diagnose: Chondrodysplasia enchondrotica mit allgemeiner Osteosklerose und aplastischer Anämie.

Angeborene elephantiastische Vergrößerung des linken Beines. Enchondrosen zahlreicher Skeletteile, besonders der ganzen beiden Unterschenkel und der Epiphysen des linken Oberschenkels, von Rippen und Becken. Osteosklerose des Schädels, der Rippen und kleinerer Knochen. Frische subdurale Blutungen, besonders links. Höchstgradige allgemeine Anämie. Hochgradige fleckige Verfettung des Myokards und hierdurch bedingte, bereits chronische Dilatation des Herzens. Fettleber. Rote Hyperplasie der Milz. Schwellung zahlreicher Lymphknotengruppen, besonders auch des portalen Rings, sowie Hämolymphdrüsen im Bereich des Halses und Gekröses. Terminales Lungenödem. Leichte Skoliose der Wirbelsäule. Halbretention der Hoden. Spastische Kontraktion des Darmes.

Die *mikroskopische Untersuchung* der Organe ergibt folgende Befunde:

Herz: sehr dicht gelagerte, fast diffuse fleckige Verfettung der Fasern.

Leber: Die Capillaren und die Glissonschen Scheiden vollgepfropft mit einkernigen, wahrscheinlich myeloischen Elementen. Kerne rund, Protoplasma deutlich. Fast diffuse, aber überwiegend zentrale Verfettung.

Oxydasereaktion: Es geben nur vereinzelte Zellen der kleinzelligen, hauptsächlich im Zwischenläppchengewebe liegenden Infiltrationen die Oxydase-Körnelung. Zahl der Oxydasepositiven myeloischen Zellen ist also nicht vergrößert. In den Leberläppchen trifft man hier und da sehr selten eine Zelle mit positiver Reaktion.

Milz: einfache Hyperplasie und teilweise myeloische Metaplasie der Pulpa. Malpighische Körperchen nicht abgesetzt und ziemlich großzellig. Pulpa sehr blutreich.

Portaler Lymphknoten: hochgradige Hyperplasie, wobei im eigentlich lymphoiden Gewebe nebeneinander groß- und kleinzellige Elemente (letztere sicher Lymphocyten, erstere Lymphoblasten oder Promyelocyten) gemengt sind. In den Lymphsinus außerdem noch größere Elemente und untergehende Zellen.

Hämolymphknoten: hochgradiges Ödem der Sinus mit Beimengung von Erythrocyten, die vielfach phagocytiert gefunden werden.

Thymus: leicht atrophisch, um die Hassalkörperchen wenig reines Mark. Auch die Rinde schmal und untermischt, rein kleinzellig. Starkes interstitielles Ödem.

Niere: ohne Befund, außer in der Nähe des Nierenbeckens im Hilusgewebe ziemlich starke Infiltration einkerniger, protoplasmareicher Zellen. Ganz vereinzelte solche Infiltrate auch in der Nähe von Gefäßen. Etwas Eiweißausscheidung in den Harnkanälchen.

Hoden: in bezug auf die Samenkanälchen und Stützgerüst dem Alter entsprechend. Auffällig zahlreiche große, freiliegende, manchmal mehrkernige Zellen in der Lichtung der Hodenkanälchen. Keine Zwischenzellen.

Schilddrüse: von verschiedener Zusammensetzung. Teilweise noch sehr kleinfollikulär, zum Teil noch kompakt, parenchymatös. Die interfollikulären Teile mit mäßig reichlichem eosinophilem Kolloid gefüllt.

Lunge: nur einfaches entzündliches Ödem.

Tonsille und Submaxillaris o. B.

Röntgenbefund.

Die Röntgenaufnahmen stammen aus 3 aufeinanderfolgenden Jahren und zeigen nur gradweise, aber keine qualitativen Verschiedenheiten. Infolgedessen sollen sie hier im Zusammenhange besprochen werden.

Die Veränderungen erstrecken sich über das ganze Skelett, mit Ausnahme der nicht knorpelig präformierten Teile. Sie lassen sich deutlich in 2 Typen scheiden, einem periostalen und einem epiphysären. An allen Knochen mit Intermediärknorpel haben wir beide Erscheinungsformen nebeneinander, an denjenigen, bei welchen Knorpelneubildung nur aus dem Periost möglich ist, nur die periostale Form. Letztere ist durch die ungeheuere Zahl der sehr kleinen Einzelbestandteile ausgezeichnet, erstere macht die großen klobigen, aber an Elementen nicht zahlreichen Veränderungen.

Die durch Röntgenbilder festzustellenden Neubildungen sitzen an folgenden (zugleich nach der Größe der vorgefundenen Veränderungen geordneten) Knochen.

Tibia, Fibula, Femur, Metatarsalia, Fußwurzel, Zehen, Metacarpalia, Finger, Becken, Rippen, Radius, Ulna, Handwurzel, Wirbelkörper, Rippen, Schädelbasis, Sternum.

Röntgenologisch frei von Veränderungen sind: der bindegewebig vorgebildete Schädelteil, Clavicula, Scapula.

Weitaus am auffälligsten sind die Veränderungen in den Meta- und Epiphysen der langen Röhrenknochen. Die Schäfte sind schlank, gerade, die Compacta dunkel, die Spongiosa heller, leicht netzig gezeichnet. Im Bereich der distalen Schaftdrittel öffnet sich der Knochen kelchartig, gezwungen durch jeweils in der Metaphysengegend gelegene, kugelige, lichtdurchlässige Körper. Diese scheinen gegen die zerklüftete, im Röntgenbild oft schwer feststellbare Epiphysenlinie, eine stielartige Verbindung zu besitzen und erwecken so den Eindruck, als hingen sie hier wie Tropfen in das Innere der Schäfte herunter und sprengten diese in 2 Lefzen auf. Schaftwärts ist die Begrenzung meist scharf, eine glattwandige, dunkel umrißne Höhle vortäuschend. Von diesen „Tropfen", wie wir die vom Intermediärknorpel ausgehenden Gebilde nennen wollen, finden wir in der Metaphyse durchschnittlich ein halbes Dutzend an der Zahl.

Abb. 1. Linker Unterschenkel und Fuß im Röntgenbild.

Diese an und für sich leicht feststellbaren Veränderungen werden kompliziert durch Bildungen, die vom Periochondrium ausgehen. Letztere sind klein, wabenartig und bevorzugen die Peripherie der Knochen, erstere das Zentrum derselben. Durch Kombination der beiden entsteht ein kaum entwirrbares Bild von linsen- bis haselnußgroßen, teilweise scharf begrenzten Aufhellungen, mit trennenden, ein dichtes Maschennetz bildenden, dunklen Knochenbälkchen. Man hat den Eindruck eines dichten Wabennetzes, das vom Perichondrium der Meta- und Epiphysen aus, hier auch die Gelenkflächen nicht verschonend, das Knochenende allseitig durchwuchert.

Nach diesem gemischten Typus (perichondrale *und* Intermediärknorpelwucherungen) verhalten sich sämtliche Röhrenknochen, wenn auch die Wucherungen nicht überall dieselbe Ausdehnung besitzen. Die größten Herde finden wir an den unteren Extremitäten, woselbst wir mit der Beschreibung der Einzelbefunde einsetzen wollen. Dabei können wir die Unterschiede zwischen rechts und links übergehen, da überall strenge Symmetrie gewahrt ist.

Oberschenkel: Proximales Ende: sehr starke buchtige Aufhellungen von der

Intertrochanterenlinie ab mit Einschluß von Hals und Kopf. Ziemlich starke keulenartige Auftreibung der ganzen Gegend.

Distales Ende: Starke Anschwellung und scharfrandige, höhlenartige Aufhellungen bei gut sichtbarer, buchtig verlaufender und gegen die Tropfen zu schmale Fortsätze bildender Epiphysenlinie.

Tibia (Abb. 1): Hantelartig, mit außerordentlich wilden Wucherungen an beiden Enden. Epiphysenlinie in Form zackiger Linie, oben quer, unten schief, deutlich sichtbar. Bis walnußgroße, fast weiße, scharf umrandete Aufhellungen im distalen Teil.

Fibula: In ähnlicher Weise wie Tibia betroffen.

Fußwurzel: Sämtliche Knochen schaumig porös, durchsetzt von miliaren, bis kleinerbsengroßen, rundlichen Aufhellungen. Dabei erscheinen die größeren mehr subperichondral, die kleineren mehr nach innen zu liegen. Man hat den Eindruck eines grobmaschigen Wabenfilzes.

Mittelfuß. Hier beleuchtet die Veränderung besonders schön die Tatsache, daß die Metatarsalia wie die Metacarpalia nur eine Epiphyse besitzen, und zwar Metatarsale 1 an der Basis, die übrigen an den Köpfchen. Die gröbsten Veränderungen nehmen hier die Epiphysenseiten ein. Sie sind hier nach der Art des gemischten Typus, d. h. es finden sich größere Einzeltropfen neben kleineren und kleinsten Aufhellungsbezirken in großer Anzahl. *Die Enden ohne Epiphysenlinie sind ohne Tropfen, mit ausschließlich feingranulären Aufhellungen durchsetzt.*

Zehen: Wenig deformiert, mit starken, gemischten Aufhellungen an beiden Enden.

Obere Extremität.

Humerus: Proximal und distal mit, wenn auch viel geringeren, im Prinzip aber gleichen Aufhellungen wie im Femur.

Radius: Ohne röntgenologisch sicher nachweisbare Schäden, ebenso proximales *Ulna*ende. Die distale Epi- und Metaphyse der letzteren dagegen mit großen Aufhellungen.

Handwurzelknochen: Alle mit weitmaschiger Bälkchenstruktur, hirsekorngroße, scharf begrenzte Aufhellungen umschließend.

Metacarpalia: Mit ähnlichen, wenn auch weniger ausgeprägten, blasigen Aufhellungen wie bei den Metatarsalia. Auch hier die „Tropfen" nur im Gebiet der einen Epiphysenlinie, die feineren, aber massenhaften Aufhellungen am Kopf *und* an der Basis feststellbar. Leichte Form einer main en trident, infolge Achsenabweichung vom 3. und 4. Finger.

Becken: Hier sind die Veränderungen außerordentlich aufdringlich. Darmbeinschaufeln sowie Sitz- und Schambeine wie mit größeren und kleineren hellen blasigen Löchern durchsetzt. An der Schaufel des Ileum sitzen sie dem freien Rand entlang, dicht gedrängt, manchmal mehrere Glieder tief, einen Kranz bildend, mit schmalen dunklen Septen zwischen den einzelnen cystisch anmutenden Elementen. Der Rand der Schaufel ist zu einem wurstförmigen Gebilde verdickt. Scham- und Sitzbeine ausgedehnt grob porös befallen, ohne besonders systematisierte Lokalisation.

Wirbelkörper: Mit schwer deutbaren kleinen und spärlichen, wenn auch sicher nachzuweisenden Aufhellungen.

Rippen: Mit starkem Rosenkranz und weißfleckigen Aussparungen in der Gegend der Knorpelansätze.

Rippenschäfte sonst glatt, schlank, scharf gezeichnet und fleckenlos.

Schädel: Ohne Veränderungen im Bereich des bindegewebig vorgebildeten Teiles. An der Basis dagegen bei schwer festzustellender Lokalisation, namentlich

in der Gegend der Synchondrosis spheno-occipitalis, flockige Aufhellungen. Türkensattel nicht sichtbar.

In diesen Aufzeichnungen sind die Befunde der Röntgenserien zusammengefaßt. Beim Vergleich derselben ist eine von Jahr zu Jahr zunehmende Verschlimmerung des Leidens wahrzunehmen. Die Knochenenden werden klobiger, zum Teil keulenartig, das Wabenwerk grobmaschiger und das wilde Durcheinander von Aufhellungen und Spongiosa nimmt zu.

Knochenbefunde.

Zur Untersuchung des Skeletts sind folgende Stücke eingelegt worden: In Kaiserling: linker Unterschenkel, Stück der linken Brustwand, Sternum. In Formalin: rechtsseitige Fußwurzel, Mittelfußknochen, Wirbelkörper, Schädelbasis. Die diesen Objekten zur mikroskopischen Untersuchung entnommenen Teile wurden mittels Salzsäure nach *Ebner* sorgfältig entkalkt, die Säure durch Kochsalzlösung entfernt und die Blöcke in Celloidin eingebettet. Gefärbt wurde mit Hämalaun-Eosin, teilweise auch nach *van Gieson*.

Entsprechend der bei Erwähnung der Röntgenbefunde schon durchgeführten Einteilung in:

1. Knochengruppen mit nur periostaler Knorpelwucherung, und
2. Knochengruppen mit periostaler und intermediärer Knorpelwucherung,

möchten wir auch hier nach diesem Prinzip vorgehen, da es sich zeigt, daß wie dort, so auch hier, sehr deutlich die beiden Wucherungstypen nebeneinander vorkommen. Wir werden die Knochen äußerlich beschreiben, das Röntgenbild kurz rekapitulieren und den mikroskopischen Befund eines besonders charakteristischen Stückes der betreffenden Knochengattung anschließen.

Die Gruppierung erfolgt nach dem Modus der Knorpelwucherungen, und zwar folgendermaßen:

1. Knochen, bei denen Wucherung nur aus dem Periost erfolgt: Periostaler Typus.

2. Knochen, bei denen am einen Ende Wucherung aus Periost und Epiphysenlinie, am anderen Ende nur am Periost erfolgt: Periostalepiphysärer Typus.

3. Knochen, bei denen Wucherungen an beiden Enden aus Periost und Epiphysenlinie erfolgt: Biepiphysärer Typus.

4. Knochen mit Knorpelwucherung aus Synchondrosenknorpel: Synchondrotischer Typus.

1. Rein periostaler Typus.

Hier seien alle diejenigen untersuchten Knochen eingereiht und beschrieben — davon ein Musterbeispiel besonders eingehend —, bei denen nur das Periost oder das Perichondrium als Knorpellieferer in Betracht

kommen kann. Als Beispiel dieser Art stehen uns in erster Linie die Fußwurzelknochen zur Verfügung. Bei ihnen erfolgt Anbildung nur von außen, während das Mark von innen, unter Aufzehrung, Knochen- und Markraumbildung, folgen muß.

Die makroskopischen Veränderungen der Fußwurzel sind im Vergleich zu den ausgedehnten mikroskopischen und röntgenologischen Befunden gering. Als Ganzes sind die einzelnen Knochen etwas klobig, ohne grobe Verzerrung der Norm. Da und dort finden sich flache Ausladungen und mit Ausnahme an den Gelenkflächen eine fein gehöckerte Oberfläche. Diese Höckerchen sind flach, ohne Kanten und liegen nach Entfernung des Perichondriums wie gequollene blasige rein weiße Sagokörner über die Oberfläche zerstreut. Dabei ist die Substanz beim Schneiden mehr als knorpelweich. Die Gelenkflächen sind durchwegs glatt, milchig. Auch hier finden sich massenhaft glasige Körner, die sich aber in die Fläche ohne Höckerbildung einfügen.

Auf Medianschnitten ist durchwegs dasselbe Bild zu sehen. Eine ungewöhnlich starke, aber sehr weich schneidbare, gegen innen unregelmäßig begrenzte Compacta umschließt die grobmaschige, meist mit blassem, gelblichem, nur an wenigen Stellen noch rotem Mark gefüllte Knochenhöhle. Auffällig ist die breite weiße Knorpelzone der Compacta, übersät von den glasigen Sagokörnern, die von Hirsekorngröße bis zur makroskopischen Sichtbarkeitsgrenze alle Dimensionen annehmen. Der Markhöhlenrand ist zackig, zerklüftet, schon makroskopisch sieht man, wie diese Unregelmäßigkeiten auf von der Compacta gegen das Mark vorstoßende, polypenartige Knorpelzacken zurückzuführen sind. Dabei sind diese vorragenden Knorpelbestandteile in Farbe und Konsistenz von Art der beschriebenen Sagokörner. Entlang dem freien Rande finden sich da und dort einzelne oder in Gruppen zusammenstehende Knorpelkugeln ganz umgeben von Mark und haben scheinbar ihren Zusammenhang mit dem Mutterboden vollkommen verloren. Die grobmaschige Spongiosa des Markes ist hart und mit dem Messer kaum zu schneiden.

Die mikroskopische Beschreibung eines Vertreters dieser Gruppe führen wir am linken Calcaneus durch. Der in der sagittalen Medianebene geführte Schnitt trifft den Knochen in seiner größten Ausdehnung. Er ist hier 4,5 cm lang und 3 cm dick, mit — bei Ausnahme der Gelenkflächen — leicht gehöckerter Oberfläche. Die Corticalis mißt durchschnittlich 5 mm, an gewissen Stellen mehr, an anderen weniger. Bei unserer Betrachtung der Einzelbestandteile wollen wir uns von außen gegen innen bewegen.

1. Periost mit angrenzenden Knorpelschichten: Das Periost (s. Abb. 2) besteht aus ziemlich dicker, parallelfaseriger, leicht gewellter, zellarmer Lage von Bindegewebsbündeln, die sich mit Eosin stark rot färben. Zellkerne sind in geringer

Anzahl vorhanden und laufen parallel der Oberfläche des Knochens. Die inneren Schichten verlieren, je näher wir gegen den Knorpel rücken, die straffe, zur Oberfläche parallele Faserung. Die Intercellularsubstanz nimmt an Masse zu, wobei sie unter langsamen Übergang den starken Eosinton gegen ein blasses

Abb. 2. Vom Periost ausgehende Knorpelwucherungen des Nagelglieds der linken Großzehe. (In Höhe des Epiphysenknorpels.) Mit Hämalaun-Eosin gefärbt. Vergr. Comp. Ocular Zeiss 4; Objektiv Leitz 2. — Älterer, eben in die Markhöhle einbrechender Knorpelkeim (*a*), rechts und links davon zwei ganz junge solche (*b* u. *c*). Am Periost (*d*) die dichtzellige Kappe (*e*). Die präparatorische Verkalkung ist nur im Bereich der ruhenden Knorpelgrundsubstanz vorhanden. Am Rande des Wucherungsgebietes hört sie plötzlich auf. (*f*) Epiphysenlinie.

Violett umtauscht. Auch die Kerne verlieren mehr und mehr die Spindelform und die strenge Gliederung. Dabei werden sie etwas dicker, dunkler und massiger. Es finden sich alle Übergänge zwischen länglichen und drei- bis mehreckigen, mit kurzen Fortsätzen versehenen Gebilden. Verbunden mit dieser Änderung von Kerngestalt und Kerngruppierung werden deutlich Zellgehäuse sichtbar, ange-

deutet durch eine feine, dunkle, den Kern und einen schmalen hellen Hof umfassende Linie. Alle diese Übergänge finden allmählich statt und in den Grenzgebieten ist es nicht möglich zu sagen, ob wir uns noch im Periost oder in dem aus diesem hervorgehenden Knorpel befinden.

2. Dieses letztere Gewebe bildet den Grundstock der Compacta. In seinen Maschen liegen eingelagert die schon makroskopisch wie Sagokörner anmutenden Knorpelkugeln. Je tiefer wir dieses Grundgewebe gegen innen verfolgen, um so massiger wird die strukturlose, hell violette Grundsubstanz und desto seltener werden die Zellen in ihr. Dafür nehmen sie zu an Größe, sowohl des chromatinreichen Kerns wie des dunklen, scharf umrandeten, in den Kapseln leicht geschrumpften Protoplasmahofs. Dabei werden die Formen einfacher, die Fortsätze gehen verloren und rundliche Gestalten treten auf. Da und dort gruppieren sie sich zu zweit oder zu dritt in einer Kapsel, und je mehr wir uns der Ossifikationslinie nähern, treten sie zu kleineren Verbänden zusammen und zeigen ein, wenn auch noch geringes, Richtungsphänomen.

3. Der den Krankheitsprozeß in der Hauptsache bedingende Bestandteil der Corticalis sind die wilden Knorpelwucherungen. Diese liegen im Grundgewebe eingebettet in Form von Kugeln, bald einzeln, bald in Gruppen, bald in Form von Zügen vom Perichondrium bis zur Markgrenze. Stellenweise folgen sie sich dicht, wobei das Grundegewebe kaum noch in schmaler Septierung vorhanden ist, stellenweise folgen sie sich loser. Von beginnenden Keimen bis zur makroskopischen Linsengröße sind sie in allen Übergängen nachweisbar. In ihrer Gesamtheit bilden sie die Hauptmasse der Rindenschicht.

Voll ausgebildete Knorpelkugeln heben sich, da sie kaum Farbe annehmen, ganz besonders im van Gieson-Präparat sehr deutlich vom Grundgewebe ab, welches mit dieser Färbung einen ganz tiefroten Ton bekommt. Die Knorpelzellen liegen eingebettet in völlig homogene, bei Hämatoxylin-Eosinfärbung leicht bläulich sich tönende paraplastische Substanz von wechselnder Mächtigkeit. In dieser liegen die Knorpelzellen teilweise unordentlich, meist aber und besonders in den Randteilen, leicht gerichtet. Am schönsten ist dies ganz nahe am Periost der Fall, wobei, wie bei einem Feuerwerk die Funken, hier die Knorpelzellen von einem an der osteogenetischen Schicht des Perichondriums gelegenen Zentrums gegen das Mark auszustieben scheinen. Die Elemente liegen dann entweder in von diesem Zentrum bogenförmig auslaufenden Linien reihenförmig hintereinander angeordnet, oder in länglichen Gruppen von etwas breiteren, homogenen Septen umschlossen. Die große Achse dieser Gruppen ist ebenfalls in der vom Zentrum ausgehenden Strahlenrichtung gelegen. Teile, welche weit entfernt vom Zentrum der Genese sich befinden, legen sich, wohl durch Gegendruck von außen, mehr tangential an den Knorpelhaufen an.

Im besonderen sind es sehr große, glasig und hell erscheinende, durch feine dunkle Linien von der Intercellularsubstanz getrennte Zellen mit kleinen, oft nur schwach färbbaren Kernen und breiten, fast weißen Protoplasmahöfen. Meist sind sie in Gruppen gelegen, von etwas breiteren Septen umschlossen. Oft liegt eine Zelle einzeln, oft aber gerade in den wilden, hellen und blasig aussehenden Teilen zu zweit oder zu dritt in einer Knorpelkapsel. Mitosen finden sich nicht. Jede Knorpelwucherung erweckt den Eindruck einer Neubildung, die in sich wieder eine Menge sich unterordnender Generationszentren birgt. Dieses ist schon an der äußeren Begrenzung gegen das umgebende Grundegewebe zu sehen. Der Primärknoten trägt dort mannigfaltige sekundäre Ausladungen an der Peripherie und ist meist scharf, oft aber auch unscharf gegen das Knorpelparenchym abgegrenzt. Dann sieht man alle Übergänge von den blasigen hellen Zellen bis zu den kleinen dunklen und dreikantigen.

Für die Feststellung der Herkunft dieser Neubildungen ist die genaue Beobachtung der Grenze zwischen Perichondrium und Knorpelwucherung besonders wichtig. Die Befunde an diesen Stellen sind eindeutig. Während im Bereich der ruhenden knorpeligen Grundsubstanz von der osteogenetischen Periostschicht keine Spur mehr zu sehen ist, vielmehr hier ein fließender Übergang zwischen diesen beiden Elementen ist, finden wir zwischen Wucherungsknorpel und Periost auf Schnitten, die das Zentrum einer Wucherungskugel getroffen haben, charakteristische Veränderungen. Diese Gebilde sitzen in einem kleinen flachen Becher, dargestellt durch eine Zone großen Zellreichtums der innersten Periostschicht. Indem wir diese schmale und dunkle Zone näher betrachten, finden wir von außen nach innen die spärlichen Spindelkerne des Periosts, dann kürzere und endlich mehr runde Kerne. An der Übergangstelle liegen die Elemente so dicht, daß sie kaum einzeln zu unterscheiden sind, entwirren sich aber gegen den Knorpel hin durch Auseinanderrücken und Einordnen in die beschriebenen, vom Zentrum der größten Dichte strahlig ausgehenden Linien. Dabei entsteht wieder paraplastische Substanz, welche im Bereiche der dunkeln, einem Knorpelhaufen wie eine Mütze aufsitzenden Kernhaufen, nicht mehr vorhanden war. Es lassen sich auf ganz schmaler Zone alle Übergänge zwischen Spindelzelle einerseits und Knorpelzelle anderseits wahrnehmen. *Diese kappenförmigen, dichtkernigen Gebiete sind ohne Zweifel der Mutterboden der Knorpelknospen.*

Wir finden die Neubildungen in allen möglichen Alters- und Wucherungszuständen, bald eben beginnend als kleinste, aus einigen Dutzend Zellen bestehenden Häufchen, bald als große, wild wuchernde und bis in das Mark vordringende Kugeln und Stränge. Nicht immer sitzen die Kappen so schematisch am Periost. Oft befinden sie sich in den Winkeln zwischen diesen flach anliegenden Knorpelwucherungen und dem seitlich davon befindlichen Grundgewebe. Dabei können sie längere Züge bilden, von denen der eine Schenkel parallel zum Periost, der andere senkrecht darauf gestellt ist. Wenn 2 Neubildungsgebiete direkt benachbart sind, erscheinen sie oft als Lamelle zwischen den beiden bis ziemlich weit in den Knochen hinein.

Direkt hinter, manchmal auch in diesen Kappen, trifft man dann und wann feinste Lymphgefäße, deren Wandelemente größte Ähnlichkeit mit denen der Kappen besitzen. Die Elemente der einen scheinen unmittelbar in die der andern überzugehen.

Auch im Bereich der Gelenkflächen stößt man auf fraglos dort entstandene, immerhin viel kleinere und weniger wilde Wucherungsbezirke. Die innersten Periostschichten setzen sich in Form einer zellarmen parallel-faserigen, dichten, und wie diese leicht rötlich färbbaren Schicht auf die Gelenkfläche fort. Auch hier finden sich Kappenbildungen, aber mit viel weniger aufdringlichen, viel lockeren Wucherungsbezirken.

Die Verknöcherungslinie ist ein so zackig und buchtig verlaufendes Gebilde, daß die einzelnen Bestandteile, die sie zusammensetzen, gesondert betrachtet werden müssen. Jedes von ihnen hat nämlich ein zu ihr charakteristisches Verhalten, das sich an allen Knochenstücken stets wiederholt, so daß man geradezu von Gesetzmäßigkeit sprechen kann. Es beteiligen sich 1. das Grundgewebe, 2. die Verkalkungszone, 3. die Enchondromkeime, 4. die Knochenbälkchen und 5. die Markräume.

1. *Das Grundgewebe* ändert ganz nahe an der Ossifikationslinie seinen Aufbau, indem es hier eine schmale Zone von gerichtetem Säulenknorpel bildet. Die sonst beliebig oder parallel zur Linie angeordneten einzelstehenden Elemente gruppieren und reihen sich senkrecht zum Markraum. Diese Reihenbildung ist aber meist sehr mangelhaft, oft nur angedeutet und oft unterbrochen von unfügsamen Knorpelzellgruppen.

2. Die *präparatorische Verkalkung* und der Abbau von innen vollzieht sich in diesem Bereich ziemlich regelmäßig, in geraden oder leicht geschwungenen Linien. Die Einlagerung von Kalk erfolgt in einem schmalen, sich mit Hämalaun stark dunkelblau färbenden Bande, das nach innen an schmale rote Knochensäume in einer geraden, nach außen in Form einer buchtigen, scharf dunkel gerandeten Linie abschließt. Die Kalkeinlagerung erfolgt zuerst in die paraplastische Substanz des Grundgewebes und ergreift mit Vorliebe die Kapseln der Knorpelzellen. Die Zellen selbst bleiben lange unverkalkt und liegen in den peripheren Teilen des Saumes als helle Gebilde mit scharfer Umrandung.

3. Die *Enchondromkeime* verhalten sich völlig anders zum Mark. Dort, wo sie an die Ossifikationslinie herantreten, hört die präparatorische Verkalkung schlagartig auf und sie können infolgedessen ungehemmt gegen das Mark vorwuchern. Umgekehrt wuchern Markräume in die schmalen, zwischen einzelnen Knorpelkugeln befindlichen Grundgewebssepten herein. Als Resultat dieser doppelsinnigen Bewegung finden sich alle Übergänge von eben gegen das Mark flachbuckelig vordringenden, halbkugelig einragenden, nur noch durch schmalen Stiel mit der Compacta verbundenen oder endlich ganz allseitig freien, rings vom Mark umschlossenen, kugelartigen Knorpelmassen.

Solange der wuchernde Knorpel noch in die Compacta eingeschlossen und einem allseitigen Druck unterworfen ist, sind die Zellen im großen ganzen markwärts in Reihen gelegt. Im Augenblick der Befreiung hört die Gliederung auf, die Zellen werden blasiger, heller und wilder, im Innern völlig ungeordnet, in der Peripherie konzentrisch zur Neubildung geschichtet. Die Begrenzung des Knorpels gegen das Mark ist nicht völlig scharf. Die homogene Knorpelintercellularsubstanz fasert plötzlich auf. Blasig-kernige, dann spindelzellkernige lange Bindegewebszellen vermitteln den Übergang zum eigentlichen Mark.

4. Die *Knochenbälkchen* halten sich im allgemeinen durch feine Marksepten getrennt vom Knorpel; wo sie direkt anstoßen, zeigen sie oft schmale demarkierende dunkelblaue Kalkzonen oder unmittelbare Übergänge von Zellen des Knochens in solche des Knorpels.

Die Knochenbälkchen überziehen die Innenfläche der Verkalkungszone als schmale, hellrote halbmondförmige Bänder. Die Spongiosa ist weitmaschig, die Bälkchen stark rotblau, lamellös, mit ganz schmalen, etwas helleren Säumen. Im unmittelbaren Bereich der Ossifikationslinie befinden sich dunkelblaue Kalkeinschlüsse in ihnen. Spindelige lange, helle Gebilde vermitteln einen langsamen Übergang zwischen Knochen und Mark. Die Knochenbälkchen erscheinen dadurch begleitet von hellen Zonen.

5. Das *Knochenmark* enthält sehr viel Spindelzellen entlang den Knochenbälkchen und ist zentral lymphoid mit Anordnungen um die Gefäße, welche an die Lymphscheiden der Malpighischen Körperchen erinnert. Die feinere Zusammensetzung ist schwer aufzuklären, da infolge allgemeiner Osteosklerose des Marks Knochenmark nur in entkalkten Stücken untersucht werden kann. Es sind außerordentlich viele einkernige Rundzellen, während andere Zellformen fast ganz verschwinden. In sämtlichen untersuchten Stücken finden sich feinfleckige Nekroseherde, in deren Bereich sich eine Gurppe von Markzellen nur noch andeutungsweise färbt und den Eindruck einer Lücke hervorruft.

2. Periostal-epiphysärer Typus.

In diese Gruppe gehören jene Röhrenknochen, die nur eine Epiphyse besitzen, also Mittelfuß- und Mittelhandknochen. Die Epiphysenlinie sitzt hier am Metacarpale (Metatarsale) I an der Basis, an den Meta-

carpalia (Metatarsalia) II—V an den Köpfchen. Diese Tatsache kommt sowohl im Röntgen- wie im makroskopischen und mikroskopischen Bild deutlich zum Ausdruck.

Wir nehmen als Beispiel dieser Gruppe das Metarsale II (Abb. 3).

Schon äußerlich fällt es als Knochen dieses kleinen Jungen als ungemein klobig und hantelartig auf. Bei schmalem und zierlichem Schaft hat es verdickte Enden. Basis und Schaft bilden eine Gerade, das Köpfchen ist leicht zur Seite abgebogen. Nach Entfernung des Periosts treten mit Ausnahme des glatten und sehr harten Schaftes massenhaft glasige kleine sagoartige Knorpelmassen zutage, die viele Sekundärerhebungen bilden. Die wulstigen Knochenenden schneiden sich ungemein leicht, das Mark aber kaum. Auf dem Medialschnitt sieht man das Köpfchen fast ganz von Knorpelmassen eingenommen, in der Mitte das kurze schlanke Schaftstück und unten die ein gleichschenkliges Dreieck bildende Basis. Die Epiphysenlinie ist nur im Bereich ihrer linken Hälfte als deutliches Band zu sehen, rechts ist sie durch massenhafte Knorpelkugeln unterbrochen.

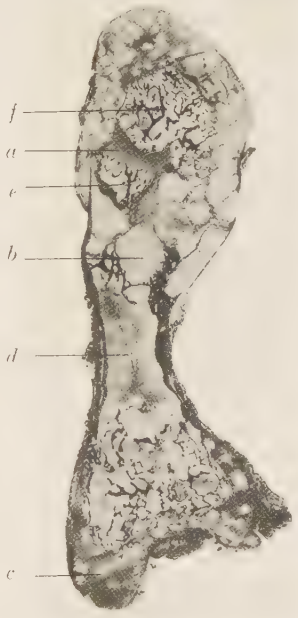

Abb. 3. Metatarsale 2 im frontalen Medianschnitt. Nach van Gieson gefärbt. Vergr. 1,5 : 1. Epiphysenlinie (*a*) nur im Bereich des Köpfchens (oben), mit „Tropfen“ (*b*). An der Basis viele, nur vom Periost ausgehende Knorpelwucherungen (*c*). Diaphyse (*d*), versprengter Markteil (*e*), Epiphysenkern (*f*).

Die am meisten auffällige und für unsere Betrachtungen wichtigste Tatsache ist die, daß Knorpelwucherungen periostalen Ursprungs *an beiden Knochenenden massenhaft* vorkommen, und zwar beschränken sich diese auf die beiden peripheren Drittel und bieten im Vergleich zu den am Calcaneus beschriebenen Veränderungen grundsätzlich nichts Neues. Sie sind im ganzen nur etwas blasiger, heller und machen einen wilderen und ungeordneteren Eindruck. Da und dort sind Kompressionswirkungen von Knorpelkugeln auf das Mark deutlich zu sehen, indem dieses, sonst sehr locker, von den andrängenden Knorpelmassen dicht zusammengeschoben wird und als dunkle Zone denselben anliegt. Stellenweise sieht man von der Haupthöhle abgeschnittene und zwischen mehrere Kugeln eingeengte Markteile. In diesen drängen sich die Zellen dicht zusammen und erwecken den Eindruck allerdichtester Infiltration.

Die Compacta des Schaftes ist kurz aber schlank und ohne krankhafte Veränderungen.

Das Mark weicht nicht ab von dem im Calcaneus beschriebenen.

An diesem Knochen interessiert uns hauptsächlich die Epiphysenlinie und ihre Beziehungen zu den Knorpelwucherungen. Wir sehen sie in Form eines breiten violetten, sich wie die Grundsubstanz der Corticalis färbenden Bandes von Compacta zu Compacta ziehen. Auf der Abbildung erscheint sie links als breites Band mit 2 nach dem schon beträchtlichen Epiphysenkern hin gerichteten Zacken. Unten liegt ihr ein Markhöhlenteil an, daselbst bildet sie eine Gerade. In ihrer Gesamtheit verläuft sie etwas schief, von links oben nach rechts unten. Im Bereich der rechten Hälfte gabelt sie auf, indem ein schmaler Schenkel die Verbindung mit der anderen Seite vermittelt, ein etwas breiterer rechtwinklig in Richtung der

Knochenhauptachse abbiegt. Dieser zweite Schenkel endigt, indem er sich besenartig aufsplittert, in 3 größeren rundlichen Knorpelmassen, die den Eindruck von Tropfen erwecken, welche vermittels eines dünnen Stiels an der Intermediärscheibe hängen. Die am meisten gegen den Knochenschaft vorstehende Knorpelmasse ist zugleich die größte. Sie reicht nahezu von Compacta zu Compacta.

Dieses Bild ist kompliziert durch die schon beschriebenen, vom Periost ausgehenden Wucherungen, die von den rein epiphysären scharf getrennt werden müssen. Dies ist links leicht möglich, indem sich hier ein Markbezirk zwischen die beiden einschiebt, rechts bedeutend schwerer, da „Tropfen" und Periostkugeln dicht aneinander stoßen. Versprengte Markinseln und etwas dunkler färbbare Grundsubstanzsepten markieren aber auch hier die alten Grenzen. Ganz fragloser Genese ist der unterste und schönste Tropfen, der dem unteren Ende des vertikalen Epiphysenschenkels gerade aufsitzt.

Das Epiphysenband besteht in der Hauptsache aus einem der Corticalis-Grundsubstanz sehr ähnlichen Knorpelgewebe. In eine strukturlose Grundmasse sind in spindeligen engen Kapseln spindelige Zellen mit chromatinreichen Kernen eingelagert, welche parallel zur Längsrichtung der Epiphysenlinie geordnet sind. Die dem Epiphysenkeim zugekehrte Seite ist vollkommen ohne Richtungsphänomen, auf einen schmalen Verkalkungs- und Knochensaum folgen hier die Markräume. Nur an den beiden zackigen Vorsprüngen sowie besonders im Bereich der rechten Hälfte der Scheibe ist der sonst lineäre Verlauf gestört. Daselbst stoßen kleine Knorpelwucherungen an den Verknöcherungsrand und unterbrechen so die Verkalkungszone.

Auf der Seite des Markraumes, der nur links in Form einer Insel den Intermediärknorpel berührt, erscheinen die Verhältnisse im Groben in Ordnung. Der Säulenknorpel ist hier in sehr geringer Dicke ausgebildet.

Der Ansatz der Epiphysenscheibe links erfolgt direkt auf der vom Knorpel durchwucherten Compacta ohne irgendwelche Trennungslinie. Die blasigen Zellen machen plötzlich Halt vor dem geordneten Gewebe des Intermediärknorpels.

Im Bereich der rechten Hälfte der Epiphysenlinie werden die Verhältnisse völlig ungeordnet. Aus dem horizontalen Ast wird durch Einlagerung einer Knorpelkugel ein vertikaler Ast abgesplittert. Ersterer ist ganz schmal und in seinem Verlaufe bis zum Ansatz an der gegenseitigen Compacta so von Neubildungen durchsetzt, daß sein eigentliches Gewebe nur noch bruchstückweise zu sehen ist. Der abzweigende dickere Schenkel dagegen fasert sich langsam, mit zunehmender Entfernung vom Ursprungsort, immer mehr auf. Dabei vermehren sich die spindeligen, dunklen und wenig zahlreichen Zellen und werden blasig, erscheinen erst in Längsreihen, dann in länglichen hellen Gruppen, zwischen denen die Zwischenzellsubstanz etwas dickere, längs verlaufende, anastomosierende Bänder bildet. Sie verästigt sich baumartig und bildet so das Gerüst der Wucherungen. Auf diese Weise sieht man das Stroma des aberrierenden Schenkels sich in 3 ihm anliegende Knorpelkugeln überführen. Sie hängen wie Früchte an diesem Ast.

In ihrem Aufbau lassen sich diese vom Epiphysenknorpel abstammenden Massen in keiner Weise grundsätzlich von solchen perichondraler Herkunft unterscheiden. Sie sind lediglich durch Lage, besondere Größe und Wildheit der Zellen, die auf besonders intensives Wachstum schließen lassen, charakterisiert. Wir möchten sie kurz im Folgenden als „Tropfen" bezeichnen.

3. Bi-epiphysärer Typus.

Dazu gehören alle Röhrenknochen mit 2 Epiphysen. Obwohl diese nur in Verdoppelung an beiden Enden zeigen, was soeben am Meta-

tarsale II mit seiner einzigen Epiphyse beschrieben ist, ist es nützlich, sich einen großen Röhrenknochen, hier die Tibia (s. Abb. 4); genauer anzusehen. Wir beschränken uns auf das makroskopische Verhalten, da mikroskopisch ein neuer Befund nicht vorliegt.

Beide *Epi- und Metaphysen* sind stark aufgetrieben, der Schaft schlank, das Ganze hat die Form einer Hantel. In der Frontalansicht ist die sonst gerade Achse im Bereich der oberen und unteren Verdickung leicht nach links abgewichen, von der Seite gesehen ist der Knochen leicht S-förmig gekrümmt. Nach Entfernung des Periosts treten im Bereich der Anschwellungen und der distalen Schaftpartien, die sich peripherwärts trichterartig öffnen, leicht gehöckerte Flächen zutage. Deren einzelne Erhebungen bestehen aus den schon beschriebenen Sagokörnern und aus halbkugelartig die Oberfläche durchstoßenden, von innen kommenden Knorpelmassen. Das Messer dringt hier mit Leichtigkeit ein.

Der Schaft ist leicht geschwungen, gerade, öffnet sich gegen die Enden tütenartig, ist zentralwärts vollkommen hart, weiß und glatt, ohne Flecken. Ein Foramen nutritium ist nicht zu finden. Peripheriewärts ist die Begrenzung gegen die Knorpelwucherungen ziemlich scharf, der Übergang stellenweise markiert durch einen plötzlich einsetzenden Querwulst. Im Gebiete der peripheren anschwellenden Schaftteile treten da und dort kugelige glasige Knorpelmassen durch die sonst unveränderte und glatte Compacta zutage. Bald sieht man sie eben kaum durchschimmern, bald haben sie sich durchgedrängt und stehen flach über die Oberfläche vor (Abb. unten rechts).

Abb. 4. Frontaler Medianschnitt durch die linke Tibia. Nach der Nat. gez. Arkaden der Epiphysenlinien (*a*) mit Knorpeltrauben (*b*), wovon eine im Durchbruch durch den Schaft [unten rechts (*c*)]. Massenhaft periostale Knorpelwucherungen (*d*), Epiphysenkern (*e*).

Die abgebildete Frontalschnittfläche zeigt folgendes: Der schlanke Schaft besitzt sehr dicke weiße Compacta, die Markhöhle ist leicht graugelblich, mit dem Messer nicht schneidbar und enthält nur noch Spuren eines sehr blassen Marks in den engen sklerotischen Maschen. Gegen die Enden hin weichen die Schaftlamellen tütenartig auseinander, gezwungen durch die von den Epiphysenlinien abtropfenden großen Knorpelmassen. Epi- und Metaphysengegenden sind nach allen Richtungen infolge von Knorpelwucherungen periostaler und epiphysärer Herkunft stark aufgetrieben.

Der periostale Knorpel umzieht als mäßig starke, hell-weißgelbe Zone das ganze epi- und metaphysäre Gebiet.

Hier interessieren die Epiphysenlinien vor allem. Sie selbst und die aus ihnen hervorgehenden „Tropfen" sind sehr leicht kenntlich durch eine mehr bläuliche Färbung ihrer Substanz. So heben sie sich scharf ab von den aus dem Periost hervorgegangenen mehr weißen Elementen.

1. Die obere Linie ist ein quer gestelltes, schmales Band von etwas über 1 mm Breite und verläuft in Form von regelmäßigen, schönen Arkaden und nach dem Schaft gerichteten Pfeilern. Auf dem Schnitt sind 6 von ihnen getroffen, wovon 3 noch in Verbindung mit den an ihnen hängenden „Tropfen". Die übrigen Pfeiler verlieren sich nach kurzem Verlauf, da sie zu über oder unter der Schnittfläche liegenden „Tropfen" gehören. Die im oberen Epi- und Metaphyse eingeschlossenen Markteile sind ebenfalls stark sklerotisch, enthalten aber kleinere dunkelrote Stellen.

2. Die untere Linie verläuft schief zur Knochenachse, von innen unten nach außen oben. Auf dem Schnitt sind 2 Pfeiler getroffen, wovon der eine (links) im Zusammenhang mit der zugehörigen Knorpelmasse, der andere endigt frei. Diese Knorpelmasse zwängt sich wie ein großer Keil zwischen die Compactalamellen, indem sie dieselben kelchartig auseinanderschiebt. Rechts davon sind weitere Knorpelherde zu sehen, deren Stiele nicht in dieser Schnittlinie liegen. An dieser Stelle ist die *Compacta auf eine Länge von 4 mm durchbrochen, und die Wucherungen ragen an der Oberfläche als halbkugelige Vorwölbung vor.*

Das Mark der unteren Epiphyse ist von derselben Beschaffenheit wie das des Schaftes, homogen, graugelb, äußerst hart und feinmaschig sklerotisch.

4. Synchondrotischer Typus.

Wo in einem anfänglich knorpelig einheitlich angelegten Knochen mehrere Knochenherde auftreten, bleiben Knorpelfugen zwischen diesen als Bildungsstätte für Material zum weiteren Wachstum. Das Verhalten solcher Fugen wurde untersucht an Stücken der Schädelbasis (Synchondrosis spheno-occipitalis), der Rippen, der Wirbel und des Sternums.

1. *Schädelbasis* (siehe Abb. 5).

Sie bietet makroskopisch ein annähernd richtiges Bild, wenn auch da und dort flache, etwas glasige Abschnitte leicht vorspringen. Dies ist besonders im Bereich des Processus clin. post. der Fall, der, langsam aus dem Clivus ansteigend, eine kräftige Querleiste bildet. An seinem vorderen Abfall klebt die Hypophyse. Sie ist vollkommen aus dem Türkensattel gehoben und vornüber gekippt. Dadurch entsteht eine tiefe Grube zwischen ihr einerseits, dem Sulcus chiasmatis und der Ebene zwischen den beiden kleinen Keilbeinflügeln andererseits. Auf dem medialen Sagittalschnitt, der vorn das Keilbein, hinten den halben Clivus, oben Hypophyse und unten die Rachenmandel umfaßt, lassen sich die Verhältnisse klar übersehen.

Das Präparat ist von einer durchschnittlich 1 cm breiten halbkreisförmigen, nach vorne konkaven Knorpelwucherungszone in 2 Teile getrennt. Die beiden Enden des Halbkreises werden verbunden durch eine oben breite, unten schmale, im ganzen unregelmäßig verlaufende und manchmal vom Mark durchbrochene Knorpelleiste als Durchmesser. Auf deren oberem vorderem Pol sitzt kappenartig die Hypophyse in Form eines Halbmondes nach vorn überhängend.

Im ganzen sind 3 spongiöse Komplexe zu sehen, 1. ein vor dieser Sehne gelegener, 2. ein im Halbkreis gelegener und 3. ein hinter dem Halbkreis gelegener. Der Unterfläche hängt die Rachenmandel als grosses septiertes Gebilde an.

Bei der Lokalisation der Knorpelmassen unterscheiden wir zwischen dem im ganzen vertikal verlaufenden, wenn auch nach hinten ausgebogenen Bande rechts und dem von der Höhe des Proc. clin. ant. erst breiten, dann keilartig sich

verdünnenden, unten in das rechts gelegene Band einmündende Band links. Ihre differente Entstehungsweise wird äußerlich markiert durch die zwischenliegende Markhöhle und einer zwischen Clivus und Proc. clin. post. gelegenen, deutlichen, tiefen Kerbe. Ohne Zweifel stellt der rechts gelegene Riemen die gewucherten Reste der Sutura spheno-occipitalis dar. Der rechts gelegene, spongiöse Knorpel ist Pars basilaris des Hinterhauptbeines.

Zur Deutung des linken Knorpelbandes ist es nötig, sich der Genese des Os sphenoidale zu erinnern. Dieses entsteht aus 7 paarigen Kernen, wovon wir uns hier nur die den Körper bildenden interessieren. Er verknöchert von zwei hintereinander gelegenen Kernpaaren aus. Das



Abb. 5. Medianschnitt durch die Schädelbasis gefärbt nach *van Gieson*. Vergr. 1,5 : 1. Die Lücke des oberen Umrisses ist künstlich (*h*). Oben links die halbmondförmig aufsitzende und aus der Sella gehobene Hypophyse (*a*), nach rechts anschließend der Clivus (*b*). Knochenmasse links: Präsphenoid (*c*), in der Mitte: Basisphenoid (*d*), rechts: Hinterhauptsbein (*e*). Unten hängt die Rachenmandel (*f*) an. Die Knorpelzone rechts entspricht der Sychondrosis spheno-occipitalis (*g*). Proc. clin. post. (*i*); Kerbe zw. proc. clin. post. und Clivus (*k*).

hintere bildet das Basisphenoid (im 3. Monat im Grunde der Sella turcica erscheinend), das vordere das Präsphenoid (etwas später auftretend). Die Kerne des Basisphenoids vereinigen sich im 4. Monat, zunächst in ihren dorsalen und hinteren Abschnitten. Vorn sind sie anfänglich noch getrennt, indem sie knospenartig die äußeren Flanken des Proc. clin. post. einnehmen. Der zwischen diesen Knospen und vor der Verbindungsbrücke gelegene Teil wird in frühester Zeit durchzogen von der Rathkeschen Tasche, der primären Mundbucht, die sich abschnürt und den Hirnanhang bilden hilft. An dieser Stelle erfolgt die Verknöcherung später oder kann in seltenen Fällen ganz ausbleiben, so daß dort ein annähernd vertikaler Kanal, Canalis craniopharyngeus, gefunden wird.

Für unseren Fall ist es nun von Bedeutung, daß im Bereich dieses Kanals lange Zeit Knorpel liegenbleibt, daß wir uns hier in der Zone zwischen Basi- und Präsphenoid befinden. Die beiden Knochenmassen vereinigen sich, zuerst nur lateral, im 8. Monat. Auf Grund dieser Feststellungen müssen wir das linke Knorpelband als Rest der beim Foetus zwischen Basi- und Präsphenoid liegenden Knorpelscheiben auffassen. Damit wäre das allseitig eingeschlossene Knochenstück der vereinigte rechte und linke Basisphenoidkern, der links gelegene spongiöse Knochen das Präsphenoid.

Auf einer Schnittserie hat es sich ergeben, daß die Vereinigung von Basi- und Präsphenoid noch nicht vollzogen ist. Es bestehen wohl ganz schmale Knochenbrücken (davon ist eine auf dem Medianschnitt getroffen), welche darauf hindeuten, daß der trennende Wucherungsprozeß in Gang kam, als eben die Vereinigung zwischen den beiden Knochenmassen eintreten wollte. Da diese normalerweise mit dem 8. Monat einsetzt, haben wir eine sichere Handhabe für die Beurteilung des Krankheitsbeginns. Wir werden noch später auf die teratogenetische Terminationsperiode dieser Wucherungsprozesse zurückkommen.

Wir unterlassen es hier, eine feinere Erörterung der Histologie zu geben. Die hier im Groben als Bänder bezeichneten Knorpelmassen bestehen aus einer Unzahl größerer und kleinerer rundlicher Knorpelkugeln, die im wilden Durcheinander liegen. Am Knorpel selbst sind alle Grade von Ordnung und Unordnung der Zellen und deren Gefüge zu sehen und mit den schon beschriebenen vollkommen übereinstimmende Bilder vorhanden. Richtungsphänomen ist nirgends da, die Knorpelknochengrenzen sind in denkbar größter Zerklüftung begriffen, die Spongiosa ist weitmaschig, mit sehr dicken und harten Knochenbälkchen, das Mark im allgemeinen blaß-gelblich, faserreich. Nur da und dort finden sich myelo-poetische Stellen, die makroskopisch als rote Flecken erscheinen.

2. Rippen.

Die schon makroskopisch und röntgenologisch feststellbaren Veränderungen sitzen an den Rippenknorpelgrenzen. Sie bilden in ihrer Gesamtheit einen sehr stark ausgeprägten Rosenkranz, im einzelnen kolbige Auftreibungen mit Zunahme der Dicke nach allen Dimensionen hin. Beteiligt sind sowohl knöcherne als knorpelige Anteile, jene durch trichertartige Aufsprengung passiv sich öffnend, diese als aktive Produzenten der Masse.

Knöcherne und knorpelige Schäfte stoßen unter flachem Winkel aufeinander und nicht ganz in derselben Ebene, indem die knöchernen Schäfte etwas zurückweichen. Die größten Knorren befinden sich auf der Hinterseite, sehen glasig durchscheinend aus und sind von flachen

Sekundärknoten besetzt. Scharfe Kanten bestehen nicht, ebenfalls keine Verwachsungen der sich seitlich oft berührenden Knorpelmassen zweier Rippen. Von einem Zentrum größter Wucherung nehmen die Knoten nach Seite der knöchernen Rippen rasch, nach Seite des Sternums zu ohne bestimmte Grenze an Zahl und Größe ab. Die letzten vereinzelten Erhebungen finden sich rippenwärts 3 cm von der Fuge entfernt, sternalwärts gehen sie ununterbrochen, aber ohne zu aufdringlichen Veränderungen zu führen, auf diesen Knochen über.

Das *mikroskopische* Bild einer median geschnittenen Knochen-Knorpelfuge zeigt in schönster Weise den periostalen und den Fugenknorpel in starker Wucherung. Unter dem Periost reiht sich Knorpelknospe an Knorpelknospe. An einer Stelle, am Übergang in den knöchernen Rippenschaft, ist eine große Neubildung zwischen Periost und Compacta entstanden und hebt ersteres von letzterer ab. Im Bereich der Fuge ist größtes Durcheinander. Bis 2 cm lange schmale, teilweise auch breitere und verzweigende Knorpelzapfen treiben in die Markhöhle herein resp. werden von Markhöhlenzweigen umwachsen. Diese fressen sich in den Flanken der Knorpelmassen vor und helfen an deren Isolierung mit. Diese Stellen, wo das Mark aktiv gegen den Knorpel vorwächst, verraten sich durch Bilder, welche annähernd an diejenigen einer normalen Ossification erinnern. Wir finden da Richtungsphänomen und präparatorische Verkalkung, wenn auch mangelhaft und bei zackiger Grenzlinie.

Die knöchernen Rippenbestandteile sind außerordentlich hart. Der normaldicken, von breiten Havers'schen Kanälen dicht durchsetzten Corticalis folgt eine außerordentlich dichtmaschige Spongiosa. Die einzelnen Bälkchen sind dick und nehmen in ihrer Gesamtheit beinahe die Masse des Markes ein. Dieses ist kleinzellig, entlang den Bälkchen fibrös und hell. Im Bereich von stark wuchernden Knorpelzapfen sind die einzelnen Bestandteile oft so dicht gelagert, daß man an eine Kompressionswirkung denken muß. Ähnlich deuten wir auch Bilder, wo unter ganz dichter Anlagerung von Knochenbälkchen an Knorpelwucherungen jene unter Auffaserung ohne Grenze in diese übergehen. Dabei sind die Knorpelzellen der Berührungsfläche parallel gestellt, ausgezogen und plattgedrückt und laufen in flachen Bogen um den Punkt, welcher Widerstand leistet.

3. Wirbel.

Diese zeigen Veränderungen, die am Röntgenbild kaum und nur bei Voreingenommenheit, makroskopisch am Präparat dagegen leicht festzustellen sind.

Äußerlich ist die Form der Wirbelkörper nicht verzerrt, nur beim genauen Zusehen gewahrt man durch das Periost stellenweise eine leicht flachhöckerige Oberfläche. Daselbst sitzen die Sagokörner unter der Knochenhaut.

Der Querschnitt zeigt stehengebliebene Reste des zwischen Körper und Bogenkernen befindlichen Wachstumsknorpels (normalerweise im 3. bis 6. Jahr verschwindend). Diese scheiden als vielfach unterbrochene und in Wucherung begriffene Bänder die hinteren lateralen Wirbelkörperabschnitte von dem zentralen Hauptkern.

Entlang dem Periost der vorderen Konvexität des Wirbels stehen eine Reihe sich fast in regelmäßigen Abständen folgender Knorpelzacken. Mit breiter Basis (3—4 mm) sitzen sie dem Periost auf und erstrecken sich, langsam spitz zulaufend, gegen das Zentrum des Wirbelkörpers hin, die größten unter ihnen sind 5 mm lang.

Das Periost zeigt an den betreffenden Ansatzstellen den charakteristischen Kernreichtum.

Die Wucherungen sind daselbst also aus dem physiologischen Wachstumsknorpel, andererseits aus dem krankhaft Knorpel produzierenden Periost hervorgegangen.

4. Brustbein.

Es verrät multiple kleine Aufhellungen im Röntgenbilde, die sich auf dem Medianschnitt als Knorpelwucherungen von den 2 bekannten Typen erweisen. Von den zwischen den einzelnen großen Knochenenden befindlichen schmalen Knorpelbändern aus erstrecken sich größere, bläulich-weiße, traubige Neubildungen in die Markhöhlen. Kleinere solche kommen ganz unsystematisiert bald da, bald dort in Form von Kugeln und Zapfen aus dem Periost hervor. Von dem 3,5 cm langen und 8 mm breiten Knochenherd des Manubriums sind nur ganz kleine Markstellen übrig geblieben. In der Hauptsache ist sein Raum mit Knorpel angefüllt.

Zusammenfassung.

Hier seien die in den 4 Gruppen von uns erhobenen Befunde kurz rekapituliert.

1. Rein periostaler Typus.

Die Untersuchungen erstrecken sich hier auf Knochen, bei denen eine Anbildung neuer Substanz zum Wachstum nur vom Periost aus erfolgen kann (Fußwurzelknochen). Das Periost erweist sich als alleiniger Bildner von Knorpelwucherungen, indem entlang seiner innersten Lage in dicht aufeinanderfolgenden Abständen aus Kernanhäufungen bestehende Kappen sitzen. Aus diesen gehen hellblasige Knorpelmassen in Form von Halbkugeln, Kugeln und Strängen hervor. Ihr Wachstum ist im allgemeinen gegen die Markhöhle gerichtet.

Ein einigermaßen normal verlaufender Ossifikationsprozeß ist nur im Bereich der zwischen diesen Wucherungen liegenden knorpeligen Grundsubstanzen möglich. Dort, wo Wucherungen an die Ossificationslinie stoßen, hört der Verkalkungssaum plötzlich auf. Der Knorpel wächst an diesen Stellen erst halbkugelig, dann polypenartig, endlich scheinbar allseitig frei in die Markhöhle ein. Umgekehrt wuchern Markräume in seinen Flanken vor und tragen bei zu seiner Befreiung. Auf vielen Schnitten gibt es scheinbar ganz von Mark umgebene Knorpelinseln, für die durch Schnittserien stets noch ein, wenn auch nur äußerst schmaler und stielartiger Zusammenhang mit dem Randknorpel erwiesen werden kann. Allseitig von Knorpelgrundsubstanz umgebene Wucherungsbezirke zeigen andeutungsweise gegen das Knochenzentrum hin tendierendes Richtungsphänomen. Sich befreiende und befreite Knorpelmassen verlieren dieses, ihre viel größer und blasiger werdenden Elemente gruppieren sich tangential zu den Neubildungen. In unmittel-

barer Umgebung derselben finden sich Kompressionserscheinungen des Marks.

2. Periostal-epiphysärer Typus.

Er ist beschrieben an Hand eines Metacarpale, welches schon makroskopisch Knorpelwucherungen an beiden Knochenenden zeigt, obschon nur eine Epiphyse vorhanden ist. Im Bereiche der beiden Enden vollzieht sich unter dem Periost die Knorpelwucherung nach Art der in Gruppe I beschriebenen. Die Epiphyse ist ebenfalls ein Ort der Bildung von Wucherungen, die sich scharf von denen des Periosts trennen lassen. Sie hängen von der Epiphysenlinie an dünnen Stielen in Form von Tropfen oder Trauben (wenn aus mehreren Knollen bestehend) herunter, sind im ganzen bedeutend größer als jene, aber nur in beschränkter Anzahl vorhanden.

3. Bi-epiphysärer Typus.

Er ist an großen Röhrenknochen, im speziellen der Tibia, studiert. Im Prinzip bringt er nichts Neues, gibt aber infolge der großen Ausmaße und der mit dem schnellen Wachstum dieser Knochen Schritt haltenden Wucherung einen besseren Überblick, namentlich über den Verlauf der Epiphysenlinie. Diese findet man oft schief oder stark verbogen, im einzelnen besteht sie aus brückenartigen, schmalen Arkaden verschiedenartigster Spannweite. Deren Pfeiler sind stielartige, oft bis 1 $^1/_2$ cm lange und schmale knorpelige Verbindungsstücke mit den „Knorpeltropfen“ oder „-trauben“.

4. Synchondrotischer Typus.

Dazu gehören Knochen, die eine Knorpellamelle zwischen 2 Knochenkerne eingeschlossen zeigen. Unter dieser Gruppe sind beschrieben: Schädelbasis, Rippen, Wirbel- und Brustbein.

Es ergibt sich wieder dasselbe Bild: Kein oder nur selten angedeutetes Richtungsphänomen, unordentliche kugelige und strangförmige Wucherungen fast sämtlicher Knorpelsubstanz, am üppigsten im Bereich der Knorpel-Markhöhlengrenze.

Die Wertung von Untersuchungsergebnissen bei Fällen von Chondromatose des Skeletts begegnet deswegen so großen Schwierigkeiten, weil die gewonnenen Ergebnisse in hohem Maße abhängen vom Alter des Objekts. Die anfangs klaren und leicht zu übersehenden Verhältnisse werden von einer gewissen Zeit ab verwirrend. An der rechten unteren Femurepiphyse unseres Falles ist diese Umwandlung in ein planloses Durcheinanderwuchern von Knorpel periostaler und epiphysärer Herkunft in vollem Gange, vom Intermediärknorpel ist nichts zu sehen.

Die Beobachtung stimmt überein mit der bekannten Tatsache, daß die Wucherungen nicht in allen Knochen denselben Reifegrad erreichen, sondern im allgemeinen Schritt halten mit der Wachstumsstärke der betroffenen Skeletteile.

Daß eine Orientierung und eine ordentliche Eingliederung der Elemente nach ihrem Mutterboden in diesem Chaos nicht möglichst ist, versteht man leicht.

Da multiple Enchondrome an sich unseres Wissens nie zu Tode führen, es sei denn durch die Komplikation der malignen Entartung oder Vereiterung oberflächlich liegender und ulcerierender Knoten, gehören die in so jugendlichem Alter durchmikroskopierten Fälle mindestens zu den großen Seltenheiten, wenn überhaupt schon ein ähnlicher Befund veröffentlicht ist. Uns persönlich ist ein solcher aus der Literatur nicht bekannt. Die meisten Untersuchungen stammen von Patienten viel höheren Alters und beschränken sich auch auf die Beschreibung von amputierten Skelettstücken, oft sind es klinisch-röntgenologische Arbeiten.

Wir glauben, daß dies die Hauptgründe sind, aus denen die sehr unpräzis formulierten Ansichten der Autoren über die Genese der Enchondrome von Knochen zu erklären sind. Der neuesten (8.) Auflage von *Kaufmanns* Lehrbuch[8]) entnehmen wir folgende einschlägige Stelle: „Manche Enchondrome sind wohl embryonalen Ursprungs und entstehen aus persistierenden Knorpelresten der Fötalzeit, andere entstehen aus Teilen des Intermediärknorpels oder infolge von Störungen in der Wachstumsperiode; hier sei an die bei der Rachitis gelegentlich stehenbleibenden, aus dem Zusammenhang mit dem übrigen Knorpel getrennten Knorpelinseln erinnert (*Virchow*, *Zeroni*, *O. Müller*), ja man ist nach Vorgang dieser Autoren der Ansicht, daß alle Enchondrome der Knochen, innere wie äußere, von Knorpelinseln abstammen, die dem Wachstumsknorpel angehören."

Diese einseitige, wie wir bereits hörten, auch von anderen Autoren eingenommene Stellungnahme ist sicherlich der Autorität *Virchows* zuzuschreiben. Nach Veröffentlichung seiner Befunde mußten die älteren Autoren verstummen, die mit Recht dem Periost und dem Perichondrium eine gewisse Rolle zugeschrieben haben, wenigstens für die Entstehung der äußeren Enchondrome (*Förster*, *Weber*, *Volkmann*). Die Epiphysenlinie und deren Stellung zum ganzen Problem haben diese dagegen nicht berührt; sie ließen die zentralen Neubildungen teils aus der Knochensubstanz selbst oder aus dem Mark hervorgehen. Seit *Virchow* schenkt man dem Intermediärknorpel alle Aufmerksamkeit und ist zu der angeführten übertriebenen Auffassung gekommen, obwohl man noch nie den lückenlosen Beweis für das direkte Hervorgehen von Tumorknollen, die ein selbständiges exzentrisches Wachstum zeigen,

hat nachweisen können. Nur *O. Müller* hat in seiner vortrefflichen Studie bei sicher bestehender Rachitis Loslösungen und beginnendes selbständiges Wachstum von Knorpelteilen gesehen.

Wir sind aber auf Grund der eingangs erwähnten Bedenken und durch unsere eigenen Befunde zur Überzeugung gekommen, daß die durch Rachitis bedingten Knorpelisolierungen im Prinzip etwas ganz anderes sind als diejenigen bei einfacher Chondromatose. Dort haben wir die Grundkrankheit Rachitis mit Enchondrombildung als Symptom, hier eine Krankheit sui generis. Dies ist der Fall, auch wenn im mikroskopischen Bild gewisse Ähnlichkeiten sicher vorhanden sind, und wir möchten streng unterscheiden zwischen diesen verschiedenen Krankheitsbildern.

Wenn somit die von uns hier veröffentlichten Deutungen in der Enchondromliteratur vereinzelt dastehen, finden sie große Übereinstimmung mit solchen, die von *Enno Müller*[10]) 1914 auf dem sehr benachbarten Gebiet der multiplen Exostosen beschrieben sind. Von allen Autoren wird eine enge Verwandtschaft dieser beiden Neubildungen betont, nicht nur wegen ihres ähnlichen Sitzes, des multiplen Auftretens, des Erscheinens im jugendlichen Alter usw., sondern weil sie oft zusammen an demselben Patienten auftreten und sogar in dieser gemischten Form vererbt werden können [*H. Fischer*[6]), *Drescher*[4]), *C. O. Weber*[25])].

Die *Müller*schen und unsere Befunde sind in bezug auf die Rolle des Periosts so übereinstimmend, daß wir, wenigstens in dieser Hinsicht, von Parallelfällen sprechen können.

Müller findet nämlich als erste Anfänge der knorpeligen Exostosen im Periost der langen und kurzen Röhrenknochen, der platten Knochen und der Clavicula multiple Knorpelinseln. Die Epiphysenenden sind deutlich von den cartilaginären Exostosen bevorzugt. Die von ihm veröffentlichten Bilder eben keimender Knorpelneubildungen zeigen neben auffälliger Ähnlichkeit mit den unsrigen scharf ausgeprägte Unterschiede, aus denen sich vielleicht Schlüsse ziehen lassen, warum in einem Falle das Wachstum nach außen, im anderen nach innen erfolgt. Die Müllerschen Keime liegen nämlich *im* Periost, dicht an der osteogenetischen Schicht, die daselbst großen Kernreichtum zeigt (*Kappe*), die unsrigen *am* Periost, nach innen, bei sonst genau gleicher äußerer Erscheinung. Das Wachstum erfolgt im ersten Falle zentrifugal, wobei sich alle Übergänge von diesen Keimen bis zu voll ausgebildeten, mit Mark versehenen Exostosen verfolgen lassen, im zweiten zentripetal, ebenfalls mit allen Übergangsstadien von Unreife zur Reife.

Diese Beziehungen, welche also nur das Periost betreffen, sind die einzigen, die zwischen den beiden Arbeiten bestehen. In bezug auf

die Epiphysenlinien, dem zweiten Hauptpunkt, sind die Gegensätze vollkommen. Bei *Müller* verlaufen dieselben wie gewöhnlich, bei uns ist der Intermediärknorpel ebenfalls in starker Wucherung begriffen.

Seit *Virchow* hat man diesem Gebilde ganz besondere Aufmerksamkeit geschenkt. Er selbst veröffentlichte eine ganze Reihe von Fällen[22]), bei denen er nahe der Epiphysenlinie liegende Knorpelinseln feststellte und annahm, daß von diesen Gebilden die Neubildungen ausgingen. Auch beschreibt er ungewöhnliche seitliche Wucherungen am Intermediärknorpel, die er für mögliche Keime von Exostosen hielt. Einen ganz entsprechenden Fall kennen wir aus der Arbeit von *Zeroni*[27]), der wie *O. Müller*[12]) ebenfalls für die ätiologische Bedeutung der Rachitis eintritt. In der letzteren Arbeit sind, wie schon erwähnt, an den Verknöcherungsgrenzen Befunde erhoben, die den unsrigen in mehreren Beziehungen ähneln.

In einem reinen Fall von Enchondromatose ist bis jetzt der Beweis eines ununterbrochenen Hervorwucherns von Knorpelknollen aus den Knorpelfugen mit selbständigen Gewächseigenschaften noch nicht erbracht worden. Die Angaben die man in bezug auf das Verhalten der Epiphysenlinie bei multiplen Exostosen und Enchondromen findet, sind sehr widersprechend. Teilweise ist normales Verhalten angegeben [*Chiari*[3]), *E. Müller*[10])], teilweise vorzeitige Verknöcherung, teilweise Unregelmäßigkeiten des Verlaufs [*Grünfeld-Holzknecht*[7]), *Kienböck*[9]), *Pels Leusden*[13])]. Letztere äußern sich in zackigem Verlauf, unregelmäßiger heller Flecken, die den Knorpelstreifen in seiner geraden Linie unterbrechen (Röntgenbilder), schrägem Verlauf und Knickungen.

Unsere Befunde geben einen eigentlichen Beleg für die Richtigkeit des Virchowschen Satzes von der Rolle des Epiphysenknorpels, indem sie zeigen, wie aus dieser durch Tropfen- und Traubenbildung allseitig sich ausdehnende Knollen entstehen, die an gewissen Stellen sogar, mangels an Platz im Schaft, die sehr dicke Compacta durchbrechen und an der Oberfläche zum Vorschein kommen. Dabei läßt sich auf dem Serienschnitt ein kontinuierlicher, wenn auch schmalstieliger Zusammenhang mit dem Mutterboden, dem Intermediärknorpel, einwandfrei erweisen.

Nach den neuen Untersuchungsergebnissen über das Wachstum der Epiphysenlinie ist eine volle Mitbeteiligung des Intermediärknorpels an allen Prozessen des Periosts nicht nur verständlich, sondern fast zu erwarten. Die Knorpelmarkkanäle durchsetzen etagenförmig den Wachstumsknorpel, indem sie ihren Ursprung vom Periost nehmen. In ihnen verlaufen feine Gefäße, die von längsgestelltem, zarten Bindegewebe begleitet sind, dessen Zellen im Zentrum des Querschnitts jugendlich schmalspindelig, mit zunehmender Entfernung vom Gefäß etwas größer werden und sich mehr und mehr mit Intercellularsub-

stanz des Knorpels umgeben. In dieser perivasculären Zone erblickt man die Muttersubstanz des wachsenden Knorpels in völlig entsprechender Weise wie der innerste Periostreifen als Muttersubstanz des sich von außen anbildenden Knorpels gilt. Dort, wo die Knorpelmarkkanäle vom Periost abgehen, treffen sich die beiden Schichten und gehen direkt ineinander über. Das Periost und die feine Bindegewebsschicht, welche die Gefäße ins Innere des Intermediärknorpels begleitet, sind also vollkommen gleicher Natur, woraus sich auch ihre gleiche Reaktion ergibt. Aus diesem, in der normalen Organisation des Knochenaufbaues begründeten Umstande ergibt sich auch das Verständnis für die Systematisierung der gleichzeitig vom Periost und allem Wachstumsknorpel ausgehenden Enchondromen.

Die auf Grund einer von *Schmorl*[19]) angegebenen Methode (Aufhellen der Knochenscheiben in Xylol nach vorhergehender Färbung des Bindegewebes in Ammoniakcarmin und Anwendung des binokularen Mikroskops) unternommenen Untersuchungen an unserem Falle ergaben spärliche, zwischen den Knorpelwucherungen endigende Markkanäle, ohne Etagenbildung und ohne die am äußeren Periost nachgewiesenen Kappen der chondrogenen Schicht.

In engen Zusammenhang mit der Epiphysenlinie bringen wir auch die leichten Verkrümmungen gewisser Knochen; Chondromatose in Verbindung mit Wachstumsstörungen ist kein seltener Befund. Die Betrachtung des in Abb. 3 abgebildeten Metatarsale II gibt eine Erklärung. Nur noch im Bereich des linken, mehr oder weniger unversehrten Schenkels der Epiphysenlinie kann eine Längenstreckung des Knochens stattfinden, weil nur auf dieser Seite Mark in größerer Menge an die Wachstumszone grenzt. Auf der rechten Hälfte ist Knochenneubildung so gut wie ausgeschlossen, da beinahe die ganze Linie von chondromatösen Keimlingen eingenommen ist und im Bereich der Wucherungen ein Vordringen der Markräume infolge mangelnder präparatorischer Verkalkung unmöglich wird. Die Folge davon ist, daß wir uns die Epiphysenlinie als einarmigen Hebel vorstellen müssen, mit Drehpunkt rechts, sich hebendem Arm links. Die darüber befindlichen Teile machen die Bewegung mit und werden nach rechts umgekippt.

Störungen des Längenwachstums haben wir in unserem Falle nicht nachgewiesen. Sie wären fraglos in dem Augenblick eingetreten, wo eine Zwischenscheibe in ihrer ganzen Länge von Chondromen besetzt gewesen wäre, oder wo ein besonders großer Tropfen das Mark von ihr abgedrängt und komprimiert hätte.

Es bleibt mir zum Schluß, nach Besprechung des Grundsätzlichen, noch übrig, gewisse Einzelheiten und Nebenbefunde zu streifen.

In erster Linie das sonderbare, auch von *O. Müller*[12]) beschriebene Verhalten der Knorpelwucherungen zur präparatorischen Verkalkung. *Müller* deutet den Ausfall des Verkalkungssaumes im Bereiche der an die Markhöhle anstoßenden Wucherungskugeln als das Primäre, die Wucherung selbst als durch Wegfall eines Hemmnisses hervorgerufene sekundäre Erscheinung. Er denkt daran, daß die Rachitis diese Lücken schafft (Kalkmangel?) und den ganzen Prozeß ins Rollen bringt. *Pommer*[14]) hat die in der Lücke erfolgende Wucherung so aufgefaßt, daß die Rachitis diese schafft, der des Schutzes entblößte Knorpel infolge mechanischer Reizung bei Bewegungen in wildes Wachstum gerät.

Wir glauben der Sache weniger Zwang anzutun, wenn wir dies für eine Verwechslung von Ursache und Wirkung halten und sagen: Der Wucherungsknorpel ist chemisch so beschaffen, daß er den ihm in genügender Menge angebotenen Kalk nicht fällen kann. Wenn eine andere Auffassung richtig wäre, so müßten sich Knorpelwucherungen auf die Knorpelknochengrenzen beschränken und nicht auch das Periost mit einbeziehen.

Ein Versuch, die chemische Sonderstellung des Wucherungsknorpels zu fassen, ist mißlungen. Ausgehend von den Angaben *Pfaundlers* („Über Gewebsverkalkung", Klin. Wochenschr. 1. Jahrg., Nr. 3, S. 136), sowie *Freudenbergs* und *Györgys* („Über Kalkbindung durch tierische Gewebe", Biochem. Zeitschr. Bd. **118**, 50. 1921) über Kalkbindung durch tierische Gewebe, insbesondere durch Knorpel, legten wir Gefrierschnitte in Kalklösungen ein und verglichen behandelte mit unbehandelten Stücken. Leider stand uns nur formolfixiertes Material zur Verfügung. Auf rein färberischem Wege ließen sich keine Kalkniederschläge im Knorpel, insbesondere kein Unterschied zwischen Knorpelparenchym und Knorpelwucherung in ihrem Verhalten zum Kalk feststellen.

Das *Alter der Affektion* läßt sich mit großer Genauigkeit bestimmen durch Einengung der teratogenetischen Terminationsperiode (*Schwalbe*) von unten und von oben her. Es läßt sich feststellen, daß zu einer bestimmten und bekannten Zeit normale Vorgänge abgelaufen sind, die bei schon ausgebrochener Krankheit nicht hätten so ablaufen können, und umgekehrt Vorgänge gehemmt wurden, weil zu der Zeit, wo sie sonst stattfinden, etwas nicht in Ordnung war.

Wir haben bei Besprechung der Schädelbasis darauf hingewiesen, daß die Vereinigung der beiden Kerne des Basisphenoids auf breiter Fläche erfolgt ist. Dies findet gewöhnlich im 4. Fötalmonat statt. Aus der glatt vollzogenen Verschmelzung dürfen wir schließen, daß zu jener Zeit am Knorpel noch nichts Ungewöhnliches war.

Umgekehrt ist der sonst im 8. Fötalmonat erfolgende Zusammenschluß von Basi- und Präsphenoidkernen fast vollkommen unterblieben,

was man der in dieser Zeit einsetzenden Krankheit zur Last legen muß.

Es geht daraus mit Sicherheit hervor, daß die Affektion zwischen 4. und 8. Fötalmonat ihren Anfang genommen hat.

Die *Anämie*, die unseren Fall komplizierte und die eigentliche Todesursache war, haben wir in der Literatur vergebens gesucht. Nur bei *Förster*[5]) findet sich eine Notiz, daß mit Enchondromen behaftete Kinder nicht selten ein kachektisches Aussehen hätten.

Die histologischen Grundlagen für die Blutleere sind zweifellos in den Markveränderungen gegeben und beruhen kaum auf Markverlust, infolge Verdrängung durch Knorpel. Dieser spielt gewiß in dieser Beziehung nur eine sehr untergeordnete Rolle. Das Mark ist durchwegs lymphoid umgewandelt, mit multiplen miliaren Nekrosen, makroskopisch graugelb, mit sehr kleinen roten Herden in den Epiphysenteilen der langen Röhrenknochen, im Sternum und in dem Fußwurzelknochen. Dazu kommt die massenhafte Entwicklung von kernarmem Bindegewebe entlang der Knochenbälkchen, wobei diese an und für sich dick sind und so dicht stehen, daß sie der Menge nach fast die Hälfte des Markraumes einnehmen. Die allgemeine Osteosklerose war als beträchtlich schon bei der Sektion aufgefallen.

Wir können dem ganzen Anämiekomplex in kausaler Beziehung nicht sicher auf den Grund kommen. Die Blutbilder sagen nicht viel, ebenso die in der Leber, in den Nieren und im Periost aufgefundenen Infiltrate von kleinen rundzelligen, protoplasmaarmen Elementen. Diese geben negative Oxydasereaktion und können damit ebensogut der reifen lymphatischen wie der unreifen myeloischen Reihe angehören. Am besten werden sie wohl als mißlungener Versuch zu extramedullärer Blutbildung aufgefaßt. Wir wagen es nicht, ein Urteil darüber zu fällen, ob eine sekundäre Anämie vorliegt (wobei wir bei einem so universellen Ergriffensein des Skeletts eine kachektisierende Wirkung der Krankheit schon für möglich halten) oder etwas Primäres, zufällig Dazugekommenes. Am ehesten würde man sie unter die sekundären aplastischen Anämien mit Versuch zur Regeneration einreihen.

Endlich haben wir noch Stellung zu nehmen zu der Verdickung des linken Beines, die *Wieland*[36]) als Elephantiasis lipomatodes congenita bezeichnet und deren direkten Zusammenhang mit der Grundkrankheit er verneint. Die aus den histologischen Präparaten hervorgehenden Befunde deuten aber doch so sehr auf Stauung hin, daß eine Kausalbeziehung zu den kolbig aufgetriebenen Knochenenden am Knie und den Höckern des Beckens wahrscheinlich ist. Der Einwand, es müßte dann am anderen Bein etwas Ähnliches eintreten, ist nicht richtig, da Symmetrie nur im großen, nicht aber in bezug auf einzelne Vorsprünge, die gerade zufällig einen größeren Lymphstamm drücken

können, besteht. Bei der Lospräparierung der Weichteile vom Knie ist deren außerordentlich straffes, manschettenartiges Anliegen um die klobigen Tibia- und Fibula-Epiphysen aufgefallen.

Schnitte, welche Haut, das außerordentlich dicke Unterhautfettgewebe, den Muskel bis zum Periost umfassen, ergeben folgendes:

Die Cutis ist dichtfaserig, vielmehr als es dem Alter entspricht, mit reichlichen Lymphgefäßen. Zwischen den derbfaserigen Bündeln zellreiche Umgebungen von Blutgefäßen und kleine, offenbar von Gefäßen, unabhängige kleinzellige Infiltrationen. Das Fettgewebe ist beträchtlich, bis 5 cm, verdickt und von ungewöhnlich breiten bindegewebigen Trabekeln durchzogen. Auch da sind die adventitiellen Zellen der Gefäße vermehrt und Zellansammlungen in Form freier Infiltrationen von Spindelzellen und spärlichen Lymphocyten im Bindegewebe. Besonders dicht werden die kleinzelligen Infiltrate und die Spindelzellenvermehrung gerade über der Muskulatur.

Auch die Muskulatur ist von zellreichen und ungewöhnlich dickwandigen Lymphgefäßen durchzogen. In den gröberen Interstitien begleitet oft Fettgewebe die schon bei schwacher Vergrößerung auffallenden hypertrophischen Lymphgefäße, deren Lichtung sehr reichliche Lymphocyten und ausschließlich solche enthält. Die Muskulatur entspricht in der Beschaffenheit ihrer Fasern dem jugendlichen Lebensalter. Stellenweise finden sich in ihr streifige Lymphocyteneinlagerungen. Die Muskelfasern haben dabei noch ihre volle Querstreifung. Das Fettgewebe erscheint von gleichmäßiger Gewebsreife, es sind nirgends Lipoblasten nachweisbar.

Ergebnisse.

1. In unserem Falle von allgemeiner Enchondrombildung des Skeletts sind sowohl Periost als Wachstumsknorpel an der Bildung von Wucherungen beteiligt.

2. Es finden sich dabei über das Periost der Epi- und Metaphysen der langen Röhrenknochen, der Fuß- und Handwurzelknochen, der Rippen im Bereich der Knorpelfugen, des Sternums und der Wirbelkörper diffus zerstreute Knorpelkeime verschiedenen Alters. Diese sitzen mit ihrer Basis an der osteogenetischen Schicht des Periosts, welches an den Wucherungsstellen kappenartige Zellanhäufungen zeigt, in Form von eben beginnenden Keimen weniger Zellen, Halbkugeln, Kugeln und Strängen, alle mit zentripetaler Wachstumsrichtung. Die so entstehenden Neubildungen können sowohl zu inneren als zu äußeren Enchondromen werden.

3. Die aus der Epiphysenlinie hervorgehenden Neubildungen sind größer, aber weniger zahlreich als diejenigen periostaler Herkunft. Sie hängen an dünnen Stielen tropfenartig vom Intermediärknorpel in die

Schäfte, diese auftreibend, an gewissen Stellen durchbrechen sie die dicke Compakta.

4. Der im Gebiet zwischen Knochenkernen desselben Knochens gelegene Wachstumsknorpel und der Knorpel von Synchondrosen macht die Wucherung in auffälliger Weise mit.

5. Die Rachitis kann nur die Rolle einer auslösenden Erkrankung spielen. In unserem Falle bestand keine Rachitis.

6. Die Entstehung der Chondromatose des Skeletts liegt in einer vorläufig weder morphologisch noch chemisch faßbaren Konstitutionsanomalie des Periosts und infolgedessen auch des normalerweise zum Knochenwachstum bestimmten Knorpels (Epiphysenlinien, Synchondrosen, Knorpel zwischen Knorpelkernen) begründet.

7. Der Beginn der Fehlentwicklung des Skeletts reicht in die Fötalzeit zurück. Als Entstehungszeit wäre etwa der 4. bis 8. Fötalmonat anzunehmen.

Literaturverzeichnis.

[1]) *Bland-Sutton*; Tumours in animals. Journ. of anat. and physiolog. 3. Ser. **19**, 469. 1886. — [2]) *Block, Bates*, Enchondroma like formations in the femur, following osteomyelitis. Journ. of pathol. and bacter. 1901, S. 227. — [3]). *Chiari, H*, Zur Lehre von den multiplen Exostosen. Ein kasuistischer Beitrag. Prager med. Wochenschr. 1892, Nr. 35. — [4]) *Drescher*, Zur Kasuistik der hereditären multiplen Exostosen. Dissertation, Gießen 1889. — [5]) *Foerster*, Handbuch d. spez. pathol. Anat. **2**, 685. 1854. — [6]) *Fischer, H.*, Über hereditäre multiple Exostosenbildung. Dtsch. Zeitschr. f. Chir. **12**. 1888. — [7]) *Grünfeld*, R. und *Holzknecht, G.* Fall von multiplen cart. Exostosen. K. K. Gesellschaft der Ärzte in Wien. Wien. klin. Wochenschr. 1903, Nr. 4, S. 109. — [8]) *Kaufmann, E.*, Lehrbuch der speziellen pathologischen Anatomie **2**, 8. Aufl. 1922. — [9]) *Kienböck*, Zur radiographischen Anatomie und Klinik der chondralen Dysplasie der Knochen mit multiplen cartialaginären Exostosen. Wien. med. Wochenschr. Nr. 47—52, 1903. — [10]) *Müller, Enno*, Über hereditäre multiple cartilaginäre Exostosen und Enchondrosen. Beitr. z. pathol. Anat. u. z. allg. Pathol. **57**, 233. 1914. — [11]) *Müller, Johann*, Über den feineren Bau und die Formen der krankhaften Geschwülste. 1838. — [12]) *Müller, O.*, Beiträge zur Lehre von der Entstehung der Knorpelgeschwülste aus bei der Knochenbildung übriggebliebenen Knorpelresten. Arch. f. Entwicklungsmech. **6**, H. 3. 1898. — [13]) *Pels-Leusden, Fr.*, Klinische, pathol.-anatom. und radiolog. Studien über Exostosis cartilaginea multiplex. Zeitschr. f. Chir. **86**, 435. 1907. — [14]) *Pommer*, Untersuchungen über Osteomalacie und Rachitis. Leipzig 1885. — [15]) *v. Recklinghausen*, in *Kast* und *Recklinghausen*, Ein Fall von Enchondrom mit ungewöhnlicher Multiplikation. Virchows Arch. f. pathol. Anat. u. Physiol. **118**, 1. 1889. — [16]) *Ritter v. Rittershain*, Über die Beziehungen zwischen multipler Exostose und Schilddrüse. Med. Klinik Nr. 13, 1908. — [17]) *Ruysch*, Epistola anatom. problem. Opera omnia. **2**, Nr. 14, S. 9. 1714. — [18]) *Schmidt, M. B.*, Pathologie des Knochensystems, Abteilung Enchondrome in: Ergebnisse der allg. Pathologie und patholog. Anatomie v. Lubarsch u. Ostertag. **7**, 289—298. 1902. — [19]) *Schmorl*, Über die Beziehungen der Knorpelmarkkanäle zu der bei Rachitis sich findenden Störung der enchondralen Ossifikation. Verhandl. d. dtsch. pathol. Ges. 1909, S. 40. — [20]) *Syme*, Lectures on clinical surgery. Lect. V. Lancet **1**, 119. 1855. —

[21]) *Virchow*, Onkologie **2**. — [22]) *Virchow*, Über die Entstehung des Enchondroma und seine Beziehungen zur Enchondrosis und Exostosis cartilaginea. Monatsberichte der kgl. preuß. Akademie der Wissenschaften 1875, S. 760. — [23]) *Volkmann, R. v.*, Krankheiten der Bewegungsorgane. In Pitha-Billroths Handbuch der Chirurgie **2**, 2. 1865. — [24]) *Wartmann*, Recherches sur l'Enchondrome 1880. — [25]) *Weber, C. O.*, Die Knochengeschwülste **1**. 1856. — [26]) *Wieland, E.*, Über Ostitis (richtiger Osteodysplasia) fibrosa cystica congenita. Arch. f. Kinderheilk. **71**, 41. 1922. — [27]) *Zeroni*, Beitrag zur Kenntnis der Entstehung und Entwicklung des Enchodroms der Knochen. Arb. a. d. pathol. Inst. zu Göttingen, herausgeg. v. Orth, S. 176, 1923.

Ganz eingehende Literaturangaben finden sich bei *Müller, Enno*, und *M. B. Schmidt*.